

# VPLYV OPAKOVANÝCH INTRAVITREÁLNÝCH APLIKÁCIÍ AFLIBERCEPTU NA ENDOTEL ROHOVKY

Šulavíková Zuzana<sup>1</sup>, Šustýkevičová Zuzana<sup>1</sup>, Káčerík Marek<sup>1</sup>, Krásnik Vladimír<sup>2</sup>

<sup>1</sup>Očná klinika, Fakultná nemocnica Trenčín

<sup>2</sup>Klinika oftalmológie LFUK a UNB, Bratislava

*Autori práce prehlasujú, že vznik a téma odborného výstupu nie je v strete záujmov a nie je podporená žiadnou farmaceutickou firmou. Práca nebola zadaná inému časopisu.*

Do redakcie doručeno dne: 22. 12. 2023

Prijato k publikácii dne: 5. 2. 2024

Publikováno on-line: 15. 3. 2024



MUDr. Zuzana Šulavíková, FEBO  
Očná klinika, Fakultná nemocnica  
Trenčín  
Legionárska 28  
911 71 Trenčín  
E-mail: zuzana.sulavik@gmail.com

## SÚHRN

**Ciel:** Zistiť efekt opakovaných intravitreálnych aplikácií afliberceptu na endotel rohovky u pacientov s diabetickým makulárnym edémom (DME) a edémom makuly pri oklúzii retinálnej vény (RVO).

**Metodika:** Do prospektívneho sledovania v období od januára 2021 do novembra 2023 bolo zaradených 87 naivných očí s diagnózou DME a RVO. Exklúzne kritérium pre zaradenie bol operačný alebo laserový zákrok počas sledovacieho obdobia, nosenie kontaktných šošoviek, operácia katarakty pred menej ako 6 mesiacmi, dystrofia alebo iné ochorenia rohovky, ktoré môžu spôsobiť zmeny endotelu. Okrem rutinných vyšetrení sme v deň 1., 4. a 8. injekcie vyšetřovali aj endotel rohovky pomocou bezkontaktnéj endotelovej mikroskopie. Vyhodnocovali sme 4 parametre: hustotu endotelových buniek (CD), hexagonalitu (HEX), koeficient variability (CV) a centrálnu hrúbku rohovky (CCT). Najskôr sme vyhodnocovali celý súbor očí a následne sme ho rozdelili podľa 2 kritérií; podľa diagnózy na DME/RVO a podľa šošovky na facké/pseudofacké oči.

**Výsledky:** Vyhodnotených bolo 87 očí (68 pacientov). Priemerný vek pacientov v čase diagnózy bol  $66,8 \pm 9,3$  rokov. Z celkového počtu 87 bolo 51 (59 %) fackých a 36 (41 %) pseudofackých očí. S diagnózou DME bolo liečených 61 (70 %) očí a s diagnózou RVO 26 (30 %). V priebehu sledovania nedošlo vplyvom liečby k štatisticky signifikantnej zmene priemerných hodnôt CD, HEX, CV, CCT či už v súbore všetkých očí alebo v rozdelení do podskupín podľa diagnózy či stavu šošovky.

**Záver:** Zistili sme, že intravitreálne aplikácie afliberceptu u pacientov s DME a RVO neovplyvňujú parametre rohovkového endotelu ako CCT, HEX, CD, CV hodnotené pomocou endotelovej mikroskopie pri sledovaní po 8 injekciách.

**Kľúčové slová:** aflibercept, endotel rohovky, endotelové bunky, antiVEGF, endotelový mikroskop

## SUMMARY

### EFFECT OF INTRAVITREAL AFLIBERCEPT ON CORNEAL ENDOTHELIAL CELLS

**Aim:** To determine the effect of repeated intravitreal injections of aflibercept on the corneal endothelium in patients with diabetic macular edema (DME) and macular edema due to retinal vein occlusion (RVO).

**Methods:** In a prospective study conducted between January 2021 and November 2023, a total of 87 treatment-naïve eyes with DME and RVO were evaluated. The exclusion criteria were surgery or laser intervention during the follow-up period, contact lens wear, cataract surgery in the last 6 months, dystrophy, or other corneal condition that may cause endothelial damage. In addition to routine examinations on the day of application, we also measured the corneal endothelium using non-contact endothelial microscopy on the 1st, 4th and 8th day of injection. We evaluated 4 parameters: endothelial cell density (CD), hexagonality (HEX), coefficient of variability (CV) and central corneal thickness (CCT). First of all, we evaluated the entire cohort of eyes, and then divided it according to 2 criteria; the diagnosis into DME/RVO and according to the lens status into phakic/pseudophakic eyes.

**Results:** A total of 87 eyes of 68 patients were evaluated. The average age of the patients at the time of diagnosis was  $66.8 \pm 9.3$  years. Within the cohort 51 (59%) eyes were phakic and 36 (41%) pseudophakic. A total of 61 (70%) eyes with a diagnosis of DME were treated, and 26 (30%) with RVO. During the follow-up, there were no significant changes in the average values of CD, HEX, CV, CCT due to aflibercept treatment, either in the whole group or in subgroups according to diagnosis or lens condition.

**Conclusions:** The findings of this study indicate that intravitreal applications of aflibercept in patients with DME and RVO did not affect corneal endothelial parameters such as CCT, HEX, CD, CV measured by endothelial microscopy in observation following 8 injections.

**Key words:** aflibercept, corneal endothelium, endothelial cells, antiVEGF, specular microscope

Čes. a slov. Oftal., 80, 2024, No. 4, p. 202–207

## ÚVOD

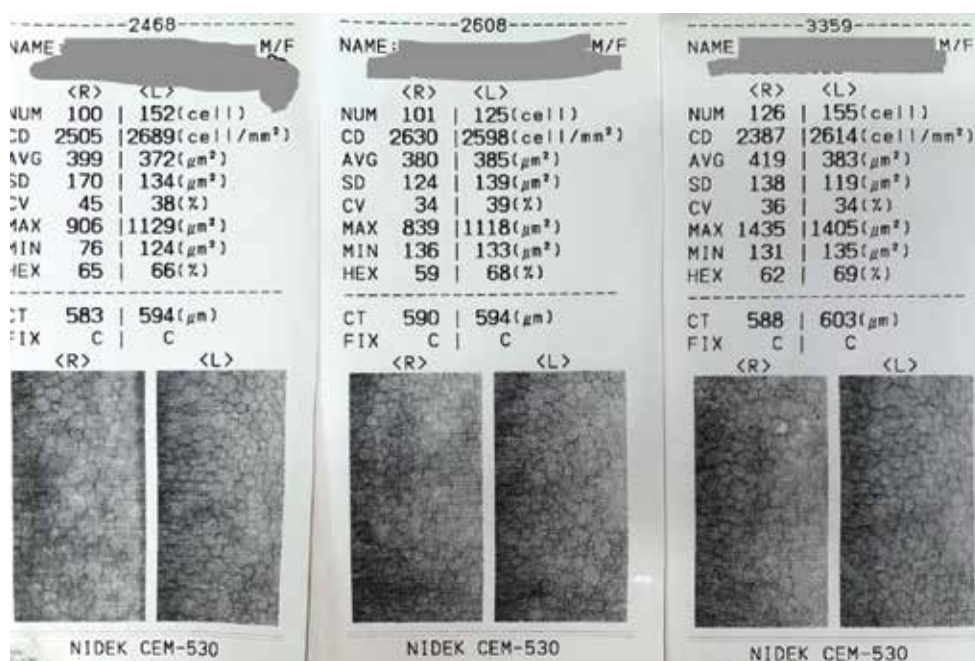
Endotel je jednou zo 6 vrstiev rohovky a tvorí ho jedna vrstva buniek hexagonálneho tvaru [1,2]. Zabezpečuje aktívny transport vody von z rohovky a tým je zodpovedný za transparentiu, konštantnú hydratáciu a stabilnú optickú mohutnosť rohovky [3]. Hustota endotelových buniek klesá s vekom cca 0,6 % za rok, pričom sa znižuje z počtu približne 3400 buniek/mm<sup>2</sup> vo veku 15 rokov na približne 2300 buniek/mm<sup>2</sup> vo veku 85 rokov. Ako fyziologická hustota endotelových buniek sa udáva 2000–3000 buniek/mm<sup>2</sup> [4]. Princípom bezkontaktnej endotelovej mikroskopie je zobrazenie endotelu rohovky využitím zrkadlového odrazu na rozhraní medzi endotelom a komorovou vodou. Toho sa dosahuje bielym svetlom a mikroskopom s veľkým zväčšením. Endotelový mikroskop meria hrúbku rohovky, automaticky segmentuje a počíta endotelové bunky. Prístroj generuje rôzne indexy, ktoré pomáhajú pri diagnostike a liečbe rohovky, napr. hustota buniek (CD), koeficient variability (CV), hexagonalita (HEX) a centrálna hrúbka rohovky (CCT) [5]. Štúdie potvrdili prítomnosť vaskulárneho endotelového rastového faktoru (VEGF) a jeho receptory na epiteli, stróme a endoteli rohovky [6–10].

Intravitreálne aplikované liečivá sú z oka eliminované 2 cestami: posteriorne cez hematoretinálnu bariéru a anteriorne prostredníctvom odtoku komorovej vody. Mnohé experimentálne štúdie však ukázali, že molekuly inhibujúce VEGF sú takmer úplne eliminované prednou cestou [11–13]. Aflibercept (Eylea®, Bayer) je fúzny proteín, ktorý obsahuje fragmenty domén ľudských VEGF receptorov 1 a 2 naviazaných na Fc fragment ľudského IgG1. Pôsobí ako solubilný náhradný receptor, ktorý viaže

VEGF-A a placentárny rastový faktor (PlGF) a tým inhibuje ich naviazanie na receptor [14]. Farmakokinetický profil intravitreálnej aplikácie 2,0 mg/0,05 ml afliberceptu u ľudí ešte nie je definitívne objasnený, ale Do a kol potvrdili, že polčas afliberceptu v komorovej vode po jednorázovej intravitreálnej aplikácii bol 11 dní u 5 pacientov s vekom podmienenou makulárnou degeneráciou (VPDM) [15]. Bevacizumab bol detegovaný v prednej komore dokonca mesiac po intravitrealnej aplikácii [12]. My sme si položili otázku, či opakované intravitreálne aplikácie afliberceptu môžu nepriaznivo ovplyvniť endotel a hrúbku rohovky u pacientov s diabetickým makulárnym edémom (DME) a edémom makuly pri oklúzii retinálnej vény (RVO).

## MATERIÁL A METODIKA

Do prospektívnej sledovacej štúdie bolo na Očnej klinike vo Fakultnej nemocnici v Trenčíne v období od januára 2021 do novembra 2023 zaradených 87 očí (68 pacientov) s diagnózou DME a RVO. Všetci pacienti boli naivní a bola im indikovaná intravitreálna liečba afliberceptom. Exklúzne kritérium pre zaradenie pacienta bol iný očný operačný alebo laserový zákrok počas sledovacieho obdobia, nosenie kontaktných šošoviek, dystrofie alebo iné ochorenia rohovky, ktoré môžu spôsobiť zmeny endotelu. Zaradené pseudofakické oči boli po operácii katarakty viac ako 6 mesiacov. V deň aplikácie sme štandardne vyšetrovali najlepšie korigovanú zrakovú ostrosť do diaľky (BCVA) pomocou ETDRS optotypu, vnútroočný tlak bezkontaktným tonometrom, predný a zadný segment v mydriáze a centrálnu hrúbku sietnice (CRT) pomocou optickej koherentnej tomografie (OCT). Okrem týchto rutinných vyšetrení



**Obrázok 1.** Výsledky endotelovej mikroskopie u 68-ročného pseudofakického pacienta s edémom makuly pri retinálnej venóznnej oklúzii na ľavom oku v deň 1., 4. a 8. aplikácie afliberceptu

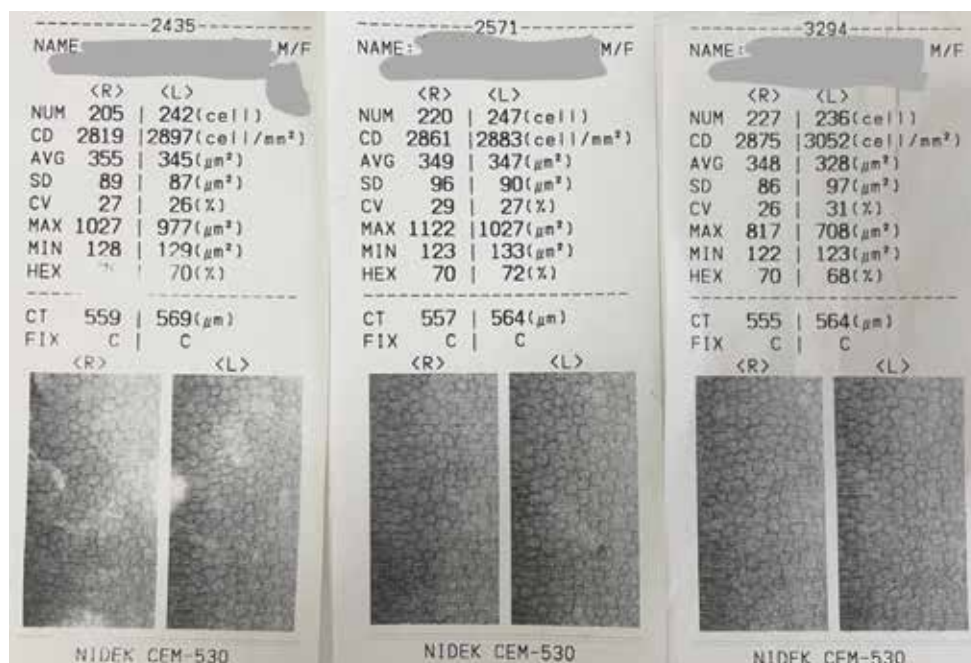
sme v deň 1., 4. a 8. injekcie vyšetřovali aj endotel rohovky (Obrázok 1, 2). Endotelovú mikroskopiu sme realizovali pomocou bezkontaktného prístroja Nidek CEM-530 (Tokyo, Japan). Snímali sme centrálnu rohovku veľkosti 0,55 x 0,25 mm s prístrojom nastavenom v automatickom režime s autotrackingom. Realizovali sme 5 meraní a vyhodnocovali sme najkvalitnejší scan. Hodnotili sme 4 parametre: CD, HEX, CV a CCT. Následne sa pacienti za sterilných aseptických podmienok v topickej anestézii injikovalo 0,05 ml afliberceptu intravitálne. Výsledky boli štatisticky spracované s využitím deskriptívnej štatistiky, Chi-kvadrát testu a t-testu, za hodnotu významnosti bola stanovaná  $p = 0,05$ .

## VÝSLEDKY

Tabuľka 1 uvádza základné demografické dáta. Celkovo bolo do sledovania zaradených 87 naivných očí;

68 pacientov. Priemerný vek pacientov v čase diagnózy bol  $66,8 \pm 9,3$  (33–87) rokov. Pomer mužov a žien bol 52 (60 %) : 35 (40 %). Z celkového počtu 87 bolo 51 (59 %) fakických a 36 (41 %) pseudofakických očí. S diagnózou DME bolo liečených 61 (70 %) očí a s diagnózou RVO 26 (30 %); z toho 15 (17 %) pacientov malo vetvovú a 11 (13 %) kmeňovú RVO. Priemerná hodnota glykovaného hemoglobínu u pacientov s diabetes mellitus (DM) bola  $7,6 \pm 0,7$  % (5,9–9,9) DCCT a 54 očí (89 %) malo DME pri DM 2. typu.

Priemerná BCVA všetkých pacientov v deň 1. injekcie bola  $53 \pm 12$  písmen ETDRS. K signifikantnému zlepšeniu na  $60 \pm 12$  došlo v deň 4. aplikácie, a taktiež aj v deň 8. aplikácie na  $62 \pm 12$  písmen ETDRS, ( $p < 0,001$  pre obe porovnania s 1. injekciou). Identicky signifikantné zlepšenia vyšli aj pri rozdelení očí podľa diagnózy, v skupine DME ( $55 \pm 11$ ;  $60 \pm 11$ ;  $62 \pm 13$ ) a RVO ( $49 \pm 13$ ;  $58 \pm 13$ ;  $61 \pm 12$ ) písmen ETDRS.



**Obrázok 2.** Výsledky endotelovej mikroskopie u 68-ročného fakického pacienta s diabetickým edémom makuly na pravom oku v deň 1., 4. a 8. aplikácie afliberceptu

**Tabuľka 1.** Demografické a základné charakteristiky sledovaného súboru

Počet očí	n = 87
z toho DME	n = 61 (70 %)
z toho RVO	n = 26 (30 %)
Priemerný vek v rokoch	$66,8 \pm 9,3$ (33–87)
Muži / ženy	52 (60 %) / 35 (40 %)
Fakické / pseudofakické oči	51 (59 %) / 36 (41 %)
Pravé / ľavé	40 (46 %) / 47 (54 %)

DME – diabetický makulárny edém, RVO – oklúzia sietnicovej vény

Priemerná CRT meraná na spektrálnom OCT v deň 1. injekcie afliberceptu bola  $565 \pm 151 \mu\text{m}$ . V deň 4. aplikácie došlo k signifikantnému poklesu na  $347 \pm 92 \mu\text{m}$  a v deň 8. aplikácie na  $322 \pm 95 \mu\text{m}$ , ( $p < 0,001$  pre obe

porovnania s 1. injekciou). Významne signifikantné zlepšenia vyšli aj pri rozdelení očí podľa diagnózy, v skupine DME ( $538 \pm 127$ ;  $367 \pm 83$ ;  $324 \pm 90$ ) a RVO ( $629 \pm 185$ ;  $300 \pm 95$ ;  $319 \pm 107$ )  $\mu\text{m}$ .

**Tabuľka 2.** Morfometrická analýza parametrov nameraných pomocou endotelovej mikroskopie v deň 1., 4. a 8. aplikácie afliberceptu

	1. aplikácia	4. aplikácia	8. aplikácia
<b>Všetky oči</b>			
Hustota buniek (bb/mm <sup>2</sup> )	2669 $\pm$ 346	2642 $\pm$ 369 ( $p = 0,279$ )	2671 $\pm$ 364 ( $p = 0,159$ )
Koeficient variability (%)	30 $\pm$ 5	31 $\pm$ 4 ( $p = 0,444$ )	31 $\pm$ 4 ( $p = 0,876$ )
Hexagonalita (%)	68 $\pm$ 4	68 $\pm$ 4 ( $p = 0,672$ )	66 $\pm$ 7 ( $p = 0,058$ )
Centrálna hrúbka rohovky ( $\mu\text{m}$ )	564 $\pm$ 32	564 $\pm$ 33 ( $p = 0,155$ )	562 $\pm$ 28 ( $p = 0,329$ )
Počet očí	n = 87	n = 84	n = 59
<b>Fakické oči</b>			
Hustota buniek (bb/mm <sup>2</sup> )	2731 $\pm$ 334	2730 $\pm$ 343 ( $p = 0,368$ )	2696 $\pm$ 363 ( $p = 0,820$ )
Koeficient variability (%)	30 $\pm$ 5	30 $\pm$ 4 ( $p = 0,658$ )	30 $\pm$ 5 ( $p = 0,595$ )
Hexagonalita (%)	68 $\pm$ 4	68 $\pm$ 4 ( $p = 0,120$ )	66 $\pm$ 6 ( $p = 0,063$ )
Centrálna hrúbka rohovky ( $\mu\text{m}$ )	567 $\pm$ 33	567 $\pm$ 32 ( $p = 0,630$ )	565 $\pm$ 27 ( $p = 0,652$ )
Počet očí	n = 51	n = 49	n = 35
<b>Pseudofakické oči</b>			
Hustota buniek (bb/mm <sup>2</sup> )	2583 $\pm$ 348	2520 $\pm$ 372 ( $p = 0,071$ )	2634 $\pm$ 371 ( $p = 0,089$ )
Koeficient variability (%)	31 $\pm$ 4	31 $\pm$ 4 ( $p = 0,490$ )	31 $\pm$ 4 ( $p = 0,772$ )
Hexagonalita (%)	67 $\pm$ 5	68 $\pm$ 4 ( $p = 0,326$ )	65 $\pm$ 7 ( $p = 0,395$ )
Centrálna hrúbka rohovky ( $\mu\text{m}$ )	559 $\pm$ 31	560 $\pm$ 34 ( $p = 0,085$ )	558 $\pm$ 29 ( $p = 0,186$ )
Počet očí	n = 36	n = 35	n = 24
<b>DME oči</b>			
Hustota buniek (bb/mm <sup>2</sup> )	2724 $\pm$ 365	2684 $\pm$ 391 ( $p = 0,174$ )	2732 $\pm$ 399 ( $p = 0,068$ )
Koeficient variability (%)	30 $\pm$ 5	30 $\pm$ 4 ( $p = 0,522$ )	30 $\pm$ 4 ( $p = 0,821$ )
Hexagonalita (%)	68 $\pm$ 5	68 $\pm$ 4 ( $p = 0,731$ )	65 $\pm$ 8 ( $p = 0,091$ )
Centrálna hrúbka rohovky ( $\mu\text{m}$ )	564 $\pm$ 29	565 $\pm$ 31 ( $p = 0,104$ )	561 $\pm$ 27 ( <b><math>p = 0,042</math></b> )
Počet očí	n = 61	n = 58	n = 40
<b>RVO oči</b>			
Hustota buniek (bb/mm <sup>2</sup> )	2541 $\pm$ 257	2549 $\pm$ 297 ( $p = 0,704$ )	2541 $\pm$ 238 ( $p = 0,767$ )
Koeficient variability (%)	31 $\pm$ 4	31 $\pm$ 4 ( $p = 0,669$ )	32 $\pm$ 5 ( $p = 0,343$ )
Hexagonalita (%)	68 $\pm$ 4	68 $\pm$ 4 ( $p = 0,784$ )	67 $\pm$ 3 ( $p = 0,222$ )
Centrálna hrúbka rohovky ( $\mu\text{m}$ )	562 $\pm$ 39	562 $\pm$ 37 ( $p = 0,977$ )	564 $\pm$ 30 ( $p = 0,671$ )
Počet očí	n = 26	n = 26	n = 19

*p-hodnota udáva štatistickú významnosť rozdielu medzi hodnotami pri 4. a 8. injekcii v porovnaní s hodnotami v deň 1. aplikácie, DME – diabetický makulárny edém, RVO – oklúzia sietnicovej vlny*



Vyhodnocovali sme 4 parametre rohovkového endotelu merané pomocou endotelovej mikroskopie: CD, CV, CCT a HEX. Najskôr sme vyhodnocovali celý súbor očí a následne sme ho rozdelili podľa 2 kritérií; podľa diagnózy na DME/RVO a podľa stavu šošovky na fakické/pseudofakické oči (Tabuľka 2).

Priemerná CD u všetkých očí v deň 1. aplikácie bola  $2669 \pm 346$  bb/mm<sup>2</sup>. V deň 4. ( $2642 \pm 369$  bb/mm<sup>2</sup>) a v deň 8. aplikácie ( $2671 \pm 364$  bb/mm<sup>2</sup>) sme nezaznamenali štatisticky významný rozdiel v porovnaní s hodnotami s 1. injekciou. Ale zaznamenali sme rozdiel ( $p = 0,009$ ) v priemernej hodnote CD v deň 1. a 8. aplikácie medzi skupinami RVO ( $2541 \pm 257$ ;  $2541 \pm 238$ ) a DME ( $2724 \pm 365$ ;  $2732 \pm 399$ ) bb/mm<sup>2</sup>. Očakávaný významný rozdiel sa potvrdil aj v priemernej CD medzi skupinou fakických ( $2731 \pm 334$ ;  $2730 \pm 343$ ;  $2696 \pm 363$ ) a pseudofakických očí ( $2583 \pm 348$ ;  $2520 \pm 372$ ;  $2634 \pm 371$ ) bb/mm<sup>2</sup>, ale nedošlo k zmenám hustoty endotelových buniek v čase vplyvom injekcii v podskupinách.

V priebehu sledovania sme nezaznamenali významnú zmenu priemernej hodnoty CV u všetkých očí ( $30 \pm 5$ ;  $31 \pm 4$ ;  $31 \pm 4$ ) %, ani zmenu HEX endotelových buniek ( $68 \pm 4$ ;  $68 \pm 4$ ;  $66 \pm 7$ ) % a ani zmenu v priemernej CCT ( $564 \pm 32$ ;  $564 \pm 33$ ;  $562 \pm 28$ ) μm. Rovnako sme nepotvrdili rozdiely v HEX a CV medzi podskupinami podľa diagnózy či stavu šošovky navzájom. Jediná významná zmena v CCT bola zaznamenaná v súbore DME a to porovnanie CCT v deň 8. aplikácie oproti 1. aplikácii (z 564 na 561 μm,  $p = 0,042$ ).

Kompletné sledovanie po 8. aplikáciu afliberceptu dokončilo z pôvodných 87 očí až 59 (68 %); z toho 19 (73 %) RVO a 40 (66 %) DME očí. Ukončenie alebo prerušenie liečby pred 8. injekciou sa udialo z dôvodu zlepšenia nálezu (3), exitu (1), vysokého glykovaného hemoglobínu (10), nonrespondér s nutnosťou switchu (9), nutnosti pars plana vitrektómie pre epiretinálnu membránu (2) a z neznámych dôvodov (3).

## DISKUSIA

AntiVEGF liečba zvyčajne vyžaduje opakované intravitreálne aplikácie. Štúdie ukázali, že VEGF a jeho receptory sú exprimované na endoteli rohovky [6–10]. Experimentálne zvieracie modely potvrdili určitú koncentráciu antiVEGF molekúl v prednej komore po ich intravitreálnej aplikácii [16], a taktiež detegovali pokles CD po intrakamerálnej aplikácii ranibizumabu u králikov [17]. Aj na zá-

klade týchto faktov sa skúma potencionálny cytotoxický efekt antiVEGF molekúl na rohovkový endotel.

Papadakou sledoval vplyv samotného DM na parametre rohovkového endotelu a záverom bolo, že CD bola nižšia u pacientov s DM v porovnaní so zdravou kontrolnou skupinou [18]. V našom súbore sme nezaznamenali pokles CD u pacientov s DME ( $2724 \pm 365$ ;  $2684 \pm 391$ ;  $2732 \pm 399$ ) v porovnaní s RVO ( $2541 \pm 257$ ;  $2499 \pm 297$ ;  $2541 \pm 238$ ) bb/mm<sup>2</sup>. Urban sledoval efekt antiVEGF molekúl (ranibizumab a aflibercept) na endotel rohovky u 110 očí pacientov s VPDM. Na konci polročného sledovania sa preukázal štatisticky významný pokles CD v skupine liečených afliberceptom. Percento hexagonálnych buniek bolo nižšie v oboch skupinách a táto štúdia tiež ukázala mierny nárast polymegatzizmu [19]. Ďalej sa ukázalo, že ranibizumab spôsobuje malé a nevýznamné zhrubnutie CCT, zatiaľ čo CCT zostala nezmenená v skupine liečenej afliberceptom [19]. Čo je v rozpore s publikáciou od Chatziralliho, ktorý tiež sledoval vplyv ranibizumabu a afliberceptu na endotel rohovky u 36 pacientov s DME a zistil, že tieto molekuly nemajú vplyv na rohovku a po 12-mesačnom sledovaní nezaznamenal žiadne zmeny v CD, HEX, CV a CCT [20]. Joshi a kol v súbore 102 očí nezaznamenali počas prvého mesiaca po intravitreálnej aplikácii ranibizumabu žiadne zmeny endotelu a nebol rozdiel medzi fakickými a pseudofakickými očami [21]. Doguizi taktiež nepreukázal cytotoxické účinky na endotel po 4 aplikáciách afliberceptu u 34 očí s VPDM [22].

Naše výsledky sa zhodujú s publikáciami, ktoré nepotvrdili významný efekt na parametre rohovky merané na endotelovej mikroskopii u pacientov s DME a RVO liečených afliberceptom po 8. aplikáciu. Jediná významná zmena v CCT bola zaznamenaná v súbore DME a to porovnanie CCT v deň 8. aplikácie oproti 1. aplikácii (z 564 na 561 μm,  $p = 0,042$ ). Vzhľadom na absenciu ostatných zmien endotelu túto zmenu považujeme za nepatologickú, náhodnú a klinicky nevýznamnú.

## ZÁVER

Naším sledovaním sme potvrdili, že intravitreálne aplikácie 2,0 mg/0,05 ml afliberceptu u pacientov s DME a RVO neovplyvňujú parametre rohovkového endotelu ako CCT, HEX, CD, CV hodnotené pomocou endotelovej mikroskopie pri sledovaní po 8. injekciu.

## LITERATÚRA

1. Sridhar MS. Anatomy of cornea and ocular surface. *Indian J Ophthalmol.* 2018;66:190-194.
2. Dua HS, Faraj LA, Said DG, Gray T, Lowe J. Human corneal anatomy redened: a novel pre-Descemet's layer (Dua's layer). *Ophthalmology.* 2013;120(9):1778-1785.
3. Salmon JF. *Kanski's Clinical Ophthalmology*, 9th edition. Londýn: Elsevier 2020;204-516. ISBN: 978-0-7020-7711-1.
4. Van den Bogerd B, Zakaria N, Adam B, et al. Corneal Endothelial Cells Over the Past Decade: Are We Missing the Mark(er)? *Transl Vis Sci Technol.* 2019;13:1-9.
5. Chaurasia S, Vanathi M. Specular microscopy in clinical practice. *Indian J Ophthalmol.* 2021;66:517-524.
6. Gan L, Fagerholm P, Palmblad J. Vascular endothelial growth factor (VEGF) and its receptor VEGFR-2 in the regulation of corneal neovascularization and wound healing. *Acta Ophthalmol Scand.* 2004;82:557-563.
7. Philipp W, Speicher L, Humpel C. Expression of vascular endothelial growth factor and its receptors in inflamed and vascularized human corneas. *Invest Ophthalmol Vis Sci.* 2000;41:2514-2522.

8. Ambati BK, Nozaki M, Singh N, et al. Corneal avascularity is due to soluble VEGF receptor-1. *Nature*. 2006;443:993-997.
9. Chalam KV, Agarwal S, Brar VS, Murthy RK, Sharma RK. Evaluation of cytotoxic effects of bevacizumab on human corneal cells. *Cornea*. 2009;28:328-333.
10. Liarakos VS, Papaconstantinou D, Vergados I, Douvali M, Theodossiadis PG. The effect of subconjunctival ranibizumab on corneal and anterior segment neovascularization: study on an animal model. *Eur J Ophthalmol*. 2014;24:299-308.
11. Rimpelä AK, Kiiski I, Deng F, Kidron H, Urtti A. Pharmacokinetic simulations of intravitreal biologicals: aspects of drug delivery to the posterior and anterior segments. *Pharmaceutics*. 2018; 11:9-10.
12. Bakri SJ, Snyder MR, Reid JM, Pulido JS, Ezzat MK, Singh RJ. Pharmacokinetics of intravitreal ranibizumab (Lucentis). *Ophthalmology*. 2007;114:2179-2182.
13. Park SJ, Choi Y, Na YM et al. Intraocular pharmacokinetics of intravitreal aflibercept (Eylea) in a rabbit model. *Invest Ophthalmol & Vis Sci*. 2016;57:2612-2617.
14. Summary of Product Characteristics of Eylea® [Internet]. Date of revision: 13.7.2017. [cited 2023 Dec 17]. Available from: [https://www.ema.europa.eu/en/documents/product-information/eylea-epar-product-information\\_en.pdf](https://www.ema.europa.eu/en/documents/product-information/eylea-epar-product-information_en.pdf)
15. Do DV, Rhoades W, Nguyen QD. Pharmacokinetic study of intravitreal aflibercept in humans with neovascular age-related macular degeneration. *Retina*. 2020;40:643-647.
16. Niwa Y, Kakinoki M, Sawada T, Wang X, Ohji M. Ranibizumab and aflibercept: intraocular pharmacokinetics and their effects on aqueous VEGF level in vitrectomized and nonvitrectomized macaque eyes. *Invest Ophthalmol Vis Sci*. 2015;56:6501-6505.
17. Ari S, Nergiz Y, Aksit I, Sahin A, Cingu K, Caca I. Evaluation of intracameral injection of ranibizumab and bevacizumab on the corneal endothelium by scanning electron microscopy. *J Ocul Pharmacol Ther*. 2015;31:100-105.
18. Papadakou P, Chatziralli I, Papathanassiou M, et al. The effect of diabetes mellitus on corneal endothelial cells and central corneal thickness: a case-control study. *Ophthalmic Res*. 2020;63:550-554.
19. Urban B, Szwabowicz M, Bakunowicz-Łazarczyk A. Effect of Repeated Intravitreal Ranibizumab and Aflibercept Injections on the Cornea in Patients with Age-Related Macular Degeneration. *J Ophthalmol*. 2020;49:28905.
20. Chatziralli I, Papadakou P, Dimitriou E, et al. The effect of intravitreal anti-vascular endothelial growth factor injections on corneal endothelium in patients with diabetic macular oedema. *Cutan Ocul Toxicol*. 2021;40:66-69.
21. Joshi M, Naik MP, Sarkar L. Effect of intravitreal anti-vascular endothelial growth factor on corneal endothelial cell count and central corneal thickness in Indian population. *J Family Med Prim Care*. 2019;8:2429-2432.
22. Doguizi S, Sekeroglu MA, Inanc M, Yilmazbas P. Effect of Aflibercept on Human Corneal Endothelial Cells in Neovascular Age-Related Macular Degeneration: A Pilot Study. *Ret vit*. 2019;28:13-18.