

PROBLEMATIKA DIAGNOSTIKY OČNÍ FORMY ROSACEY

Motešická Simona

Oční oddělení, Nemocnice Pardubického kraje, a.s., Pardubice

Autoři práce prohlašují, že vznik i téma odborného sdělení a jeho zveřejnění není ve střetu zájmů a není podpořeno žádnou farmaceutickou firmou. Práce nebyla otištěna ani zaslána do jiného časopisu, s výjimkou kongresových abstrakt.

Do redakce doručeno dne: 5. 9. 2023

Přijato k publikaci dne: 13. 12. 2023

Publikováno on-line: 31. 1. 2024



MUDr. Motešická Simona
Oční oddělení, Nemocnice
Pardubického kraje, a.s.
Pardubická nemocnice
Kyjevská 44
532 03 Pardubice
E-mail: simona.motesicka@nempk.cz

SOUHRN

Cíl: Poukázat na problematiku diagnostiky oční formy rosacey a vývoj nálezu u pacientů po nastavení léčby. Pomocí glykomického rozboru slz odlišit zdravé a nemocné pacienty.

Metodika: Prospektivní studie hodnotí 34 pacientů, celkem 68 očí po dobu 6 týdnů, u kterých byla na základě subjektivních potíží a klinického vyšetření diagnostikována oční forma rosacey. Byl sledován vývoj objektivních a subjektivních příznaků. K odlišení nemocných pacientů od zdravých byla použita analýza glykanů v slzách.

Výsledky: Kožní postižení bylo diagnostikováno u 94 % pacientů s oční formou rosacey, nejvíce zastoupený fenotyp byl erytemato-telangiectatický (68,8 %), s průměrnou délkou obtíží 29,3 měsíce (rozmezí 0,5–126), medián 12 měsíců. V průběhu studie byl zaznamenán trend zlepšení všech sledovaných parametrů (dysfunkce Meibomských žláz, hyperemie bulbární spojivky, teleangiectázie marga víček, přední blefaritida, nerovnost a zarudnutí okrajů víček, neovaskularizace rohovky). Byla pozorována i úprava subjektivních projevů onemocnění jako pocit cizího tělesa, pálení, suchost, slzení a svědění očí, fotofobie a potíže po ránu. Analýzou glykanů v slzách došlo k částečnému rozdělení vzorků slz na základě jejich původu, tj. bylo možno odlišit pacienty s rosaceou oproti zdravé kontrole. V prvním odběru bylo do skupiny nemocných zařazeno 32 pacientů, celkem 63 očí (98,4 %), s dalšími odběry lze pozorovat změnu glykomického profilu slz pacientů v průběhu léčby.

Závěr: K objektivnímu i subjektivnímu zlepšení došlo u všech pacientů. Odběr slz a jejich rozbor může být jednou z cest ke včasné diagnostice onemocnění.

Klíčová slova: akné rosacea, oční forma rosacey, suché oko, blefaritida, dysfunkce Meibomských žláz, diagnostika rosacey, glykomická analýza slz

SUMMARY

DIAGNOSTIC CHALLENGES OF OCULAR ROSACEA

Objective: This study aims to address the issues surrounding the diagnosis of ocular rosacea and to evaluate the development of the patients' condition after treatment, as well as to distinguish between healthy and diseased patients using a glycomic analysis of tears.

Methodology: A prospective study was conducted to assess a total of 68 eyes in 34 patients over a six-week period. These patients were diagnosed with ocular rosacea based on subjective symptoms and clinical examination. The study monitored the development of objective and subjective values. The difference between patients with the pathology and healthy controls was established by means of analysis of glycans in tears.

Results: Skin lesions were diagnosed in 94% of patients with ocular rosacea, with the most commonly observed phenotype being erythematotelangiectatic (68.8%). The mean duration of symptoms was 29.3 months (range 0.5–126 months) with a median of 12 months. Throughout the study, an improvement in all monitored parameters was observed, including Meibomian gland dysfunction, bulbar conjunctival hyperemia, telangiectasia of the eyelid margin, anterior blepharitis, uneven and reddened eyelid margins, and corneal neovascularization. The study also observed improvements in subjective manifestations of the disease, such as foreign body sensation, burning, dryness, lachrymation, itching eyes, photophobia, and morning discomfort. The analysis of glycans in tears partially separated tear samples based on their origin, which allowed for the differentiation of patients with rosacea from healthy controls. In the first sample, the pathology was determined in a total of 63 eyes (98.4%) of 32 patients, with further samples showing a change in the glycomic profile of patients' tears during treatment.

Conclusion: The study demonstrated objective and subjective improvements in all the patients. Tear sampling and analysis could provide a means of timely diagnosis of ocular rosacea.

Key words: acne rosacea, ocular rosacea, dry eye syndrome, blepharitis, Meibomian gland dysfunction, rosacea diagnosis, glycomic analysis of tears

Čes. a slov. Oftal., 80, 2024, No. 2, p. 76–83

ÚVOD

Rosacea je chronické, zánětlivé kožní onemocnění, které nejčastěji postihuje dospělé osoby ve středním věku se světlým fototypem kůže [1,2]. Oční postižení je přítomno u 58–75 % pacientů s kožní formou rosacey a bývá u vět-

šiny pacientů oboustranné [1,3,4]. V 15–20 % případů oční příznaky předcházejí kožním příznakům [1,3]. Přestože jsou obvykle oční příznaky mírné, až ve 41 % nacházíme postižení rohovky [1].

Celosvětová prevalence rosacey se odhaduje kolem 5,46 % dospělé populace (rozmezí 0,09 %–24,1 %) s nej-

větším výskytem ve třetí až páté dekádě života [1,3]. Prevalence oční formy rosacey se odhaduje kolem 1–8 %, ale skutečná prevalence je pravděpodobně podhodnocená [5].

Jistý vliv na vznik onemocnění může mít i genetická predispozice, která je zodpovědná až za 50 % mechanismů patogeneze rosacey [3]. Mezi spouštěcí faktory, které mohou vyvolat nebo zhoršit průběh onemocnění, patří např. UV záření, expozice slunečnímu světlu, zvýšená fyzická aktivita, emoční stres, extrémní teploty, horké nápoje, kořeněná jídla, atp. [6–8].

V slzách pacientů s oční formou rosacey se ve zvýšené míře vyskytují prozánětlivé markery, jako interleukin-1a a b, gelatinasa B (metalloproteináza-9) a kolagenáza-2 (MMP-8) [9]. Jednou z možností, jak rozlišit pacienty s rosaceou od zdravých jedinců, je glykomická analýza. Pomocí vysoko-rozlišující hmotnostní spektrometrie byly naměřeny vyšší hladiny sulfatovaných O-vázaných oligosacharidů u pacientů s rosaceou oproti vysoké hladině fucosylovaných N-oligosacharidů u kontrolní skupiny. [10] Rosacea a oční forma rosacey zatím zůstávají klinickou diagnózou [1]. V roce 2017 byla aktualizována klasifikační kritéria rosacey dle fenotypů na diagnostická, hlavní a vedlejší (Tabulka 1) [6]. Ke stanovení diagnózy rosacey potřebujeme přítomnost jednoho diagnostického a/nebo dvou hlavních fenotypů [6]. Vedlejší kritéria mohou diagnózu pouze podpořit [11].

Pacienti s očním postižením trpí pocitem cizího tělesa (CT), bolestí, pálením, řezáním, slzením, svěděním nebo zarudnutím očí a fotofobií [4]. V roce 2019 ROSCO panel vydal upravená doporučení, ve kterých popisuje deset typických známek oční formy rosacey, viz Tabulka 2 [11].

Specifická kritéria pro diagnostiku oční formy rosacey při nepřítomnosti kožních příznaků dosud nebyla vytvo-

řena [11]. U pacientů s oční symptomatologií jsou doporučena vyšetření v následujícím pořadí, viz Tabulka 3 [11].

Na bulbární spojivce nacházíme hyperemii zejména v rozsahu oční štěrby, na tarzální spojivce, zejména na dolní, pozorujeme papilofolikulární reakci [3,4]. Živění spojivek najdeme u méně než 10 % pacientů sočnickou formou rosacey, rozvíjí se v důsledku chronického zánětu, v závažných případech může vést k změlčování fornixů [4,8]. Změny na rohovce mohou způsobit zrak ohrožující komplikace, mezi nejčastější nálezy patří tečkovitá epitelopatie, periferní infiltráty rohovky a vaskularizace, v těžších případech dochází k tvorbě vředů až k perforaci rohovky [4,8]. Chronický zánět může vést k tvorbě Salzmannovy nodulární degenerace rohovky (Obrázek 1) a ke ztenčování rohovky v dolním pólu [4,12].

Z patologií na víčkách pozorujeme teleangiektázie a erytém marga (Obrázek 1), přítomno u 50–94 % pacientů, přední blefaritidu až u 50 % pacientů [4]. U 92 % pacientů nacházíme dysfunkci Meibomských žláz (Meibomian gland dysfunction - MGD) [4]. Na základě klinického vyšetření můžeme následně určit závažnost oční formy rosacey, viz Tabulka 4.

Léčba by měla být zahájena co nejdříve, aby se zabránilo progresi onemocnění a snížilo se riziko rozvoje ireverzibilních očních změn [12]. Základem pro potlačení příznaků rosacey je nalézt a eliminovat spouštěcí faktor onemocnění [7]. Konzervativní terapie spočívá v hygieně očních víček [7]. Lubrikancia pomáhají redukovat suchost očí a snižují koncentraci zánětlivých mediátorů [9]. Topické kortikosteroidy by měly být používány krátkodobě ke zvládnutí exacerbací s postupným vysazováním, alternativou je topický cyklosporin, v České republice je dostupný přípravek Ikervis (0,1 % cyklosporin) v dávkování 1x denně [9]. V těžkých případech kožní i oční formy rosacey lze podpořit lokální terapii podáním systémové léčby.

Tabulka 1. Klasifikace z r. 2017 [3]

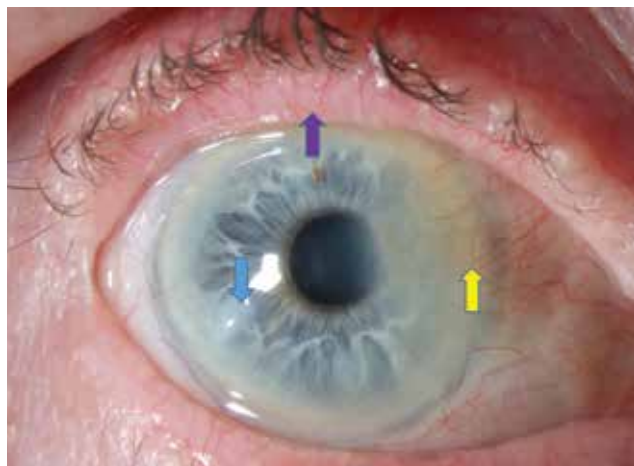
Diagnostická kritéria (fenotypy)	Hlavní kritéria (fenotypy)	Vedlejší kritéria (fenotypy)
Perzistující centrofaciální začervenání, které se může přechodně zhoršovat.	Papuly a pustuly	Svědění, pálení
	Flushing (přechodný erytém)	Edém
Fymatózní změny	Teleangiektázie	Suchost
	Oční manifestace (pálení a svědění očí jako příznak konjunktivální hyperemie, zánětu spojivek, hordeolum, chalazion)	

Tabulka 2. Modifikovaná doporučení ROSCO panelu [11]

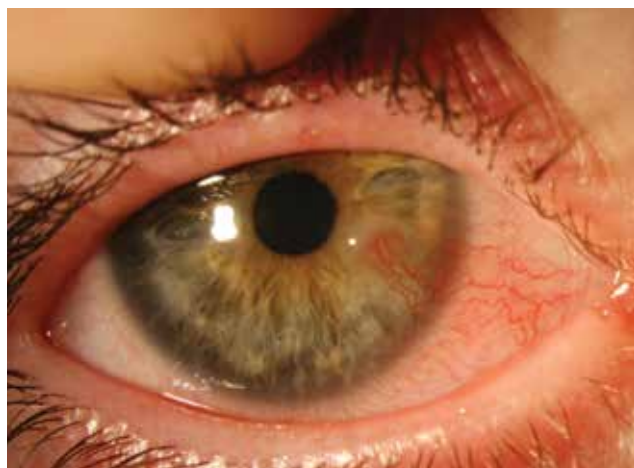Deset typických znaků oční formy rosacey
Teleangiektázie marga víček: typicky červené okraje víček, zejména dolních víček
Blefaritida: nejčastěji spojená s dysfunkcí Meibomských žláz
Rekurentní hordeola, chalasia
Hyperemie spojivek, zejména dolní tarzální a/nebo bulbární
Konjunktivitida: zánět tarzální i bulbární spojivky typicky spojený s překrvením a otokem spojivky
Syndrom suchého oka s pozitivním barvením rohovky fluoresceinem
Vaskularizace rohovky s nebo bez periferního ztenčování v dolní periférii rohovky
Keratitida s rohovkovými infiltráty (flykténa a marginální keratitida)
Rohovkový vřed s nebo bez perforace
Sklerokeratitida/přední uveitida

Tabulka 3. Diagnostický postup vyšetření oční rosacey [11]

Postup pro diagnostiku oční rosacey
Kožní a oční anamnéza
Vyšetření kůže čela, nosu, brady a tváří
Oboustranné oční postižení
Žádné známky alergie
Vyšetření bulbární a tarzální spojivky, zejména dolní
Vyšetření rohovky
Vyšetření s fluoresceinem
Vyšetření víček
Vyšetření Meibomských žláz



Obrázek 1. Pacientka 72 let, fialová šipka – teleangiektázie, nepravidelný okraj víčka a zarudnutí, modrá šipka – nodulus, žlutá šipka – vaskularizace rohovky s jizvením



Obrázek 2. Oční rosacea u dětí, dívka 5 let a 3 měsíce

Tabulka 4. Závažnost očních abnormalit u oční rosacey (dle Tan et al., [13], převzato z [10])

Závažnost	Rysy
Lehká	Lehká blefaritida s teleangiektáziemi na okraji víček
Lehká až střední	Blefarokonjunktivitida
Střední až závažná	Blefarokeratokonjunktivitida
Závažná	Sklerokeratitida, přední uveitida

Doxycyklin s prodlouženým uvolňováním v dávce 40 mg 1x denně je jediná perorální FDA schválená léčba zánětlivých lézí při rosacee. Léčba probíhá dlouhodobě, obvykle 8–16 týdnů [10]. Dalšími antibiotiky vhodnými pro léčbu rosacey a oční formy rosacey jsou klaritromycin, erytromycin, azitromycin a ampicilin [10].

Zvláštní skupinu pacientů tvoří děti. Z očního hlediska můžeme najít podobné příznaky jako u dospělých jedinců, ale kožní příznaky se ještě nestihly projevit, což dělá diagnózu obtížnou. Důležitá je rodinná anamnéza kožní formy rosacey a předchozí epizody vzniku chalasií [12]. Příklad nálezu je uveden na Obrázku 2.

MATERIÁL A METODIKA

Soubor 34 dospělých pacientů, celkem 68 očí, u kterých byla na základě subjektivních potíží a klinického vyšetření diagnostikována oční forma rosacey. Všichni pacienti byli odesláni na vyšetření kožním lékařem k potvrzení a залечení kožní formy rosacey. Subtyp rosacey byl označen jako ETR (erytemato-teleangiektatická), PPR (papulopustulózní), FR (fymatózní).

U všech pacientů v souboru byl z obou očí odebrán vzorek slz. Odběr slz proběhl za sterilních kautel bez doteku řas či očního bulbu použitím skleněné kapiláry o objemu 10 µl, každý vzorek byl bezprostředně uložen do chladicího boxu o teplotě -20 °C a odeslán k rozboru na Farmaceutickou fakultu Univerzity Karlovy v Hradci Králové. Jako stimulační pomůcka k vyvolání slzení byl použit sterilní Schirmerův filtrační papírek, který byl zavěšen za okraj dolního víčka při vnitřním koutku oka po dobu 30 sekund. V těchto slzách byly pomocí alkalické hydrolyzy uvolněny glykany z jejich vazby na proteiny a následně byly analyzovány technikou vysoko-účinné kapalinové chromatografie s vysoko-rozlišující hmotnostní detekcí. Jako kontrolní skupina byly odebrány slzy od dospělých dobrovolníků, kteří nevykazovali známky onemocnění rosaceou. V rámci časových možností studie byly odebrány vzorky v prvním dni, po 6 týdnech a po 18 týdnech.

Byl stanoven rozsah očního postižení, kde jsme se zaměřili na přítomnost teleangiektázií na margu víček, hyperemii bulbární spojivky, MGD a přítomnost neovaskularizací rohovky–použita klasifikační škála dle Prabhasawat et al. [14].

MGD byla vyšetřována expresí žláz tlakem na dolní i horní víčko vatovou tyčinkou. Tyto čtyři parametry byly označeny stupnicí 0–4, viz Tabulka 5. Dále byla hodno-

cena přítomnost přední blefaritidy, nerovnosti, ztlustění a zarudnutí okrajů víček.

Pomocí 1% fluoresceinových očních kapek byl měřen TBUT, jako norma se stanovil čas delší než 10 vteřin, kratší než 10 vteřin byl považován za patologický. Každé oko bylo změřeno třikrát a tyto časy se zprůměrovaly. Následně se vyhodnotila epitelopatie pomocí standardizované Oxfordské škály.

Test slzivosti byl proveden pomocí Schirmerova testu bez aplikace lokálního anestetika, kdy filtrační papírek velikosti 5x35 mm byl vložen za temporální okraj dolního víčka na dobu 5 minut. Hodnota vyšší než 15 mm byla považována za normu, do 10 mm jako narušená funkce, pod 5 mm těžká porucha sekrece slz. Anamnesticky byla stanovena průměrná doba obtíží do zahájení léčby. Mezi další hodnocené parametry byly zařazeny subjektivní obtíže nemocných. Jednalo se o přítomnost pálení, pocitu CT nebo suchosti, slzení, fotofobii, svědění očí, potíží po ránu a tvorbu chalasií.

Léčba byla nastavena individuálně každému pacientovi dle vážnosti obtíží. Kontroly byly stanoveny ve druhém, šestém a osmnáctém týdnu. Pacienti s alergickými projevy nebo se souběžnou léčbou herpes simplex nebo herpes zoster byli vyřazeni ze studie. Žádný z pacientů nepodstoupil refrakční operaci, pacienti po operaci katarakty v souboru zůstali, jednalo se o 8 pacientů (23,5 %). Průměrná doba od operace do prvního vyšetření byla 3 roky a 1 měsíc, z toho 2 pacienti (5,9 %) udávali počátek obtíží bezprostředně po operaci katarakty.

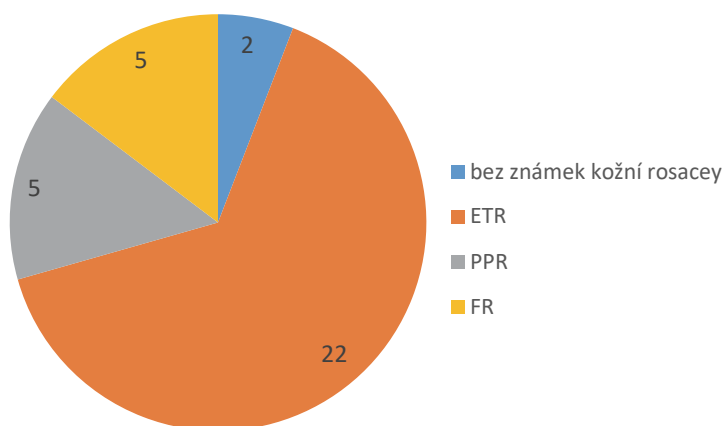
VÝSLEDKY

Bylo vyšetřeno celkem 68 očí u 34 pacientů diagnostikovaných s oční formou rosacey, 21 mužů (61,8 %) a 13 žen (38,2 %). Průměrný věk v době diagnózy byl 57,6 let (rozmezí 28–82 let), průměrná doba sledování byla 6 týdnů. U 15 pacientů dosáhla doba sledování 18 týdnů, proto byla tato doba kontroly použita pouze při rozboru slz. Doba obtíží před stanovením diagnózy byla v průměru 29,3 měsíce (rozmezí 0,5–126), medián 12 měsíců.

V čase diagnózy byla přítomna MGD u všech pacientů (100 %), přední blefaritida u 21 pacientů, celkem 42 očí (61,8 %), tečkovitá epitelopatie u 7 pacientů, celkem 11 očí (16,2 %), neovaskularizace u 7 pacientů, celkem 11 očí (16,2 %), Salzmannova nodulární degenerace byla přítomna u 2 pacientů, celkem 3 očí (4,4 %), nerovnost nebo zarudnutí okrajů víček bylo pozorováno u 20 pacientů, celkem 40 očí (58,8 %). Anamnesticky u 7 pacientů (20,6 %) v průběhu života vzniklo alespoň 1 chalasion.

Kožní postižení bylo diagnostikováno téměř u všech pacientů (94,1 %), u jednoho pacienta (2,9 %) nebyly vyjádřeny kožní změny a u jedné pacientky (2,9 %) byla diagnostikována sklerodermie. Zastoupení kožních fenotypů rosacey v souboru je zobrazeno v Grafu 1. Největší podíl tvoří ETR forma (68,8 %).

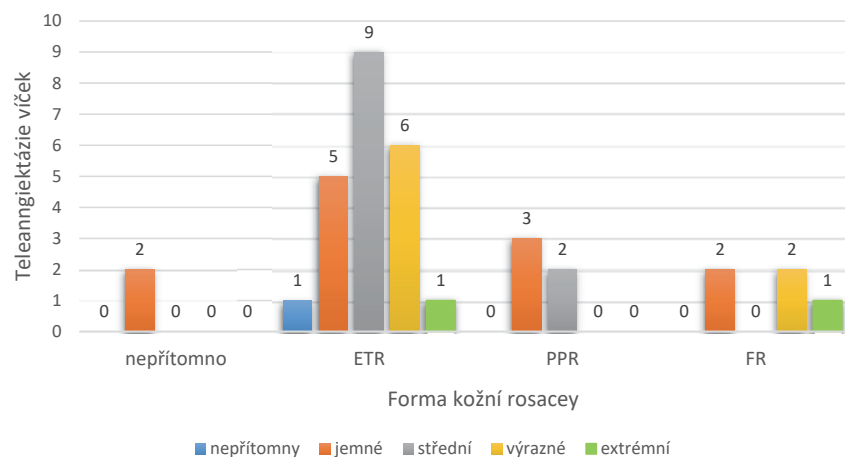
V našem souboru byl nález teleangiektázií marga víček přítomen u 33 pacientů, celkem 66 očí (97,1 %). Přítomnost a stupeň závažnosti teleangiektázií v závislosti na kožním fenotypu rosacey zobrazuje Graf 2, z něhož vy-



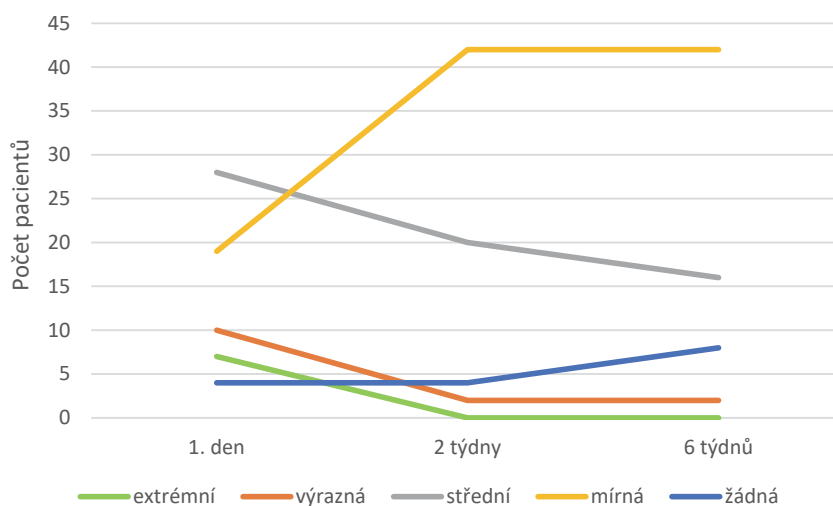
Graf 1. Zastoupení fenotypů kožní formy rosacey
ETR – erythema-telangiectatický, PPR – papulopustulózní, FR – fymatózní

Tabulka 5. Skórovací systém očního postižení [15,16]

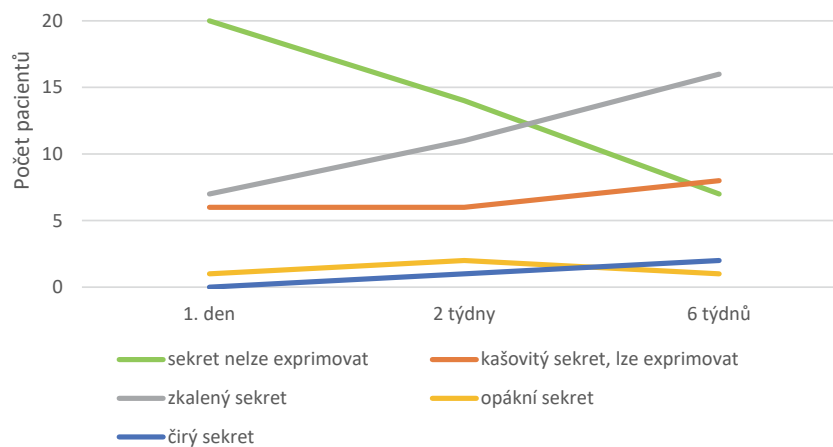
Znak/skóre	0	1	2	3	4
Teleangiektázie víček	Žádné	Jemné	Dobře viditelné	Výrazné	Extrémní
Hyperemie bulbární spojivky	Žádná	Mírná	Střední	Výrazná	Extrémní
MGD	Čirý sekret	Opákní sekret	Zkalený sekret	Kašovitý sekret, lze exprimovat	Nelze exprimovat
Neovaskularizace rohovky	Chybí	Do 2 mm od limbu	Nad 2 mm od limbu	Zasahují do centra rohovky	V centru rohovky s fibrózou



Graf 2. Vztah teleangiektázií a formy kožní rosacey



Graf 3. Vývoj hyperemie bulbární spojivky v čase



Graf 4. Vývoj obsahu Meibomských žláz v čase

plývá, že forma kožního postižení nekoreluje s postižením očních víček a naopak.

Určitý stupeň hyperemie bulbární spojivky byl přítomen u všech pacientů (100 %), v čase došlo ke zlepšení nálezu, rozdíl je patrný v Grafu 3. Vzhledem k chronickému charakteru onemocnění jsou některé změny, jako je dilatace cév, ireverzibilní, proto bylo po zaléčení v šestém týdnu největší zastoupení hyperemie bulbární spojivky v mírném (61,8 %) a středním (23,5 %) stupni.

Závažnost MGD ukazuje Graf 4. Ke zlepšení obsahu žláz a jejich expresibility došlo po 6 týdnech u 23 pacientů, celkem 46 očí (67,6 %).

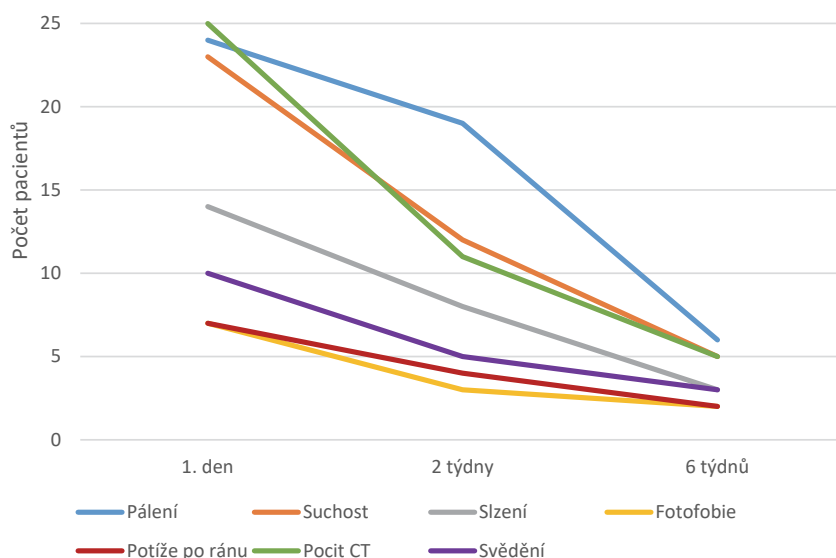
Neovaskularizace byly patrné u 7 pacientů, celkem 11 očí (16,2 %), ve druhém týdnu u 6 pacientů, celkem 10 očí (14,7 %) a v šestém týdnu u 6 pacientů, celkem 9 očí (13,2 %).

Přední blefaritida byla popsána u 21 pacientů, celkem 42 očí (61,8 %), ve druhém týdnu u 15 pacientů, celkem 29 očí (42,6 %) a v šestém týdnu u 9 pacientů, celkem 14 očí (20,6 %).

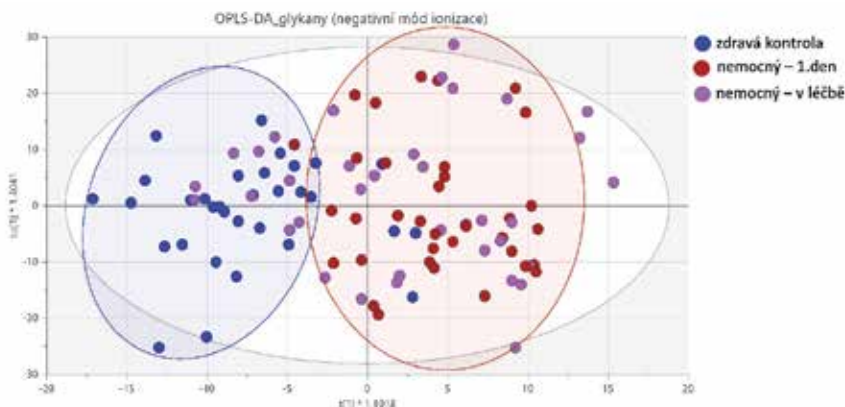
Při hodnocení epitelopatie pomocí CFS bylo pozorováno zlepšení v čase. Souhrn údajů ukazuje tabulka 6. V prvním dni (CFS stupeň 1–5) přítomna u 7 pacientů, celkem 11 očí (16,2 %), ve druhém týdnu (CFS stupeň 1–3) u 6 pacientů, celkem 12 očí (17,6 %) a v šestém týdnu (CFS stupeň 1–3) u 4 pacientů, celkem 7 očí (10,3 %).

Tabulka 6. CFS v čase (tabulka udává počet očí)
CFS – barvení rohovky fluoresceinem

CFS (Oxford scale)	1. den	2 týdny	6 týdnů
5	2	0	0
4	3	0	0
3	1	4	2
2	2	3	2
1	3	5	3
0	57	56	61



Graf 5. Vývoj subjektivních potíží v čase
CT – cizí těleso



Graf 6. Rozdělení vzorků slz na základě analýzy glykanů. Modrá – zdravá kontrola, červená – první odběr pacienta při diagnostice, fialová – pozdější odběry u pacientů v průběhu léčby

Po celou dobu sledování byla průměrná hodnota TBUT 6,11 ($\pm 0,082$) a hodnota Schirmerova testu slzivosti 14,0 ($\pm 0,078$). U obou hodnot nebyly zaznamenány statisticky signifikantní rozdíly v čase (T-test, hodnota $p > 0,05$).

Při hodnocení subjektivních potíží pacienta byl v první den nejvíce zastoupen pocit CT u 25 pacientů (73,5 %), pálení očí u 24 pacientů (70,1 %) a suchost očí u 23 pacientů (67,6 %). Slzení očí mělo 14 pacientů (41,2 %), svědění očí zaznamenalo 10 pacientů (29,4 %), fotofobie a potíže po ránu udávalo 7 pacientů (20,1 %).

V Grafu 5 je zaznamenáno hlášení subjektivních potíží v čase, jednotlivé křivky vykazují pokles již ve druhém týdnu, po 6 týdnech mělo pocit CT 5 pacientů (14,7 %), pálení očí 6 pacientů (17,6 %), suchost očí 5 pacientů (14,7 %), slzení a svědění očí 3 pacienti (8,8 %), fotofobie a potíže po ránu přetrvávaly u 2 pacientů (5,9 %).

Odběr slz v dostatečném množství pro zpracování byl proveden u 32 pacientů, celkem 64 očí (94,1 %), do kontrolní skupiny bylo zařazeno 15 dobrovolníků, celkem 30 očí (100 %). Ve vzorcích slz bylo nalezeno široké spektrum glykanů, celkem jich bylo identifikováno 83. Data byla dále zpracována pomocí multivariační analýzy. Pomocí metody OPLS-DA (orthogonal partial least squares-discriminant analysis) došlo k částečnému rozdělení vzorků na základě jejich původu, tj. bylo možno odlišit pacienty s rosaceou oproti zdravé kontrole, jak je ukázáno na Grafu 6. Lze pozorovat změnu glykomického profilu slz pacientů v průběhu léčby. Přestože první odběr pacientů se řadil do skupiny nemocných u 32 pacientů, celkem 63 očí (98,4 %), u některých z nich (4 pacienti, celkem 8 očí, 12,5 %) druhý a třetí odběr patřil již do skupiny zdravých. Naopak u zdravých kontrol se 2 dobrovolníci, celkem 4 očí (13,3 %) řadili k nemocným.

DISKUZE

Diagnostika oční formy rosacey může být pro oftalmologa velmi obtížná, pokud jsou oční příznaky nepatrné nebo nespecifické [5]. Významným limitem diagnostiky oční formy rosacey je i omezené povědomí ošetřujícího lékaře, projevující se například malými soubory pacientů ve studiích i po delší době sledování [17]. Diferenciální diagnostika ostatních očních onemocnění s podobným nálezem, jako je např. suché oko, může být náročná zejména ve chvíli, kdy si oftalmolog není jistý přítomností kožního postižení a oční postižení přiřadí k jiné nemoci oka [5]. Spolupráce oftalmologa a dermatologa hraje důležitou roli ke zlepšení diagnostiky.

V systematickém přehledu z r. 2018 je ETR forma považována za nejběžnější subtyp rosacey, a to v 70–80 % [5], jak dokládá i náš soubor. Podle Jabbehari et al. se oční forma rosacey může vyskytovat u všech kožních forem rosacey, čímž by se oční forma rosacey stala pouhým anatomickým projevem kožního onemocnění [3].

V našem souboru se průměrná doba od začátku obtíží do stanovení diagnózy pohybovala v rozhraní od 15 dnů až po 126 měsíců. V námi dohledatelných studiích tyto

údaje nejsou prezentovány, což lze vysvětlit obtížností diagnostiky a podceněním diagnózy. Incidence jednotlivých symptomů oční formy rosacey se v jednotlivých studiích různí až v řádech desítek procent, což je dáno velmi malými soubory pacientů [4,9].

U oční formy rosacey je zánět přítomen v Meibomských žlázách, které se podobají sebaceózním žlázám v kůži a MGD se popisuje jako jeden z nejčastějších příznaků [1,5,9]. MGD vede k abnormálnímu složení lipidové vrstvy slzného filmu a později ke vzniku suchého oka [5]. Suchost očí a rekurentní chalasia jsou často prvním klíčem k diagnostice oční formy rosacey [5]. MGD je nespecifický náález přítomný u 39 % populace, u pacientů s rosaceou je přítomno až u 92 % [4,9]. V našem souboru jsme MGD diagnostikovali u všech pacientů, ke zlepšení došlo u 67,6 %.

V blízké souvislosti s MGD je přední blefaritida, která se vyskytovala u více než poloviny pacientů, jejich společná léčba je stěžejním faktorem pro úspěch. Závažnost a typ kožního postižení nejsou spojeny se závažností očních potíží, jak je patrné i v našem souboru [12].

Změny na spojivkách jsou dalším důležitým symptomem zánětlivého procesu rosacey, postihují především bulbární spojivku s interpalpebrální distribucí. Závažnost tkví v chronicitě, kdy může vzniknout až jizvení. V nejzávažnějších případech může vést ke změlčování fornixů, tvorbě symblefar, entropia a trichiázy [4]. V našem souboru se jednalo společně s MGD o nejčastější projev onemocnění.

Periferní rohovkové infiltráty nebo vaskularizace a epitelopatie, obvykle lokalizovaná v dolní polovině rohovky, patří mezi nejčastější nálezy na rohovce a nachází se u 25–50 % pacientů s oční formou rosacey [4,9]. Tento stav může progredovat až k perifernímu ztenčování rohovky a vzniku nepravidelného astigmatismu [9]. V našem souboru bylo postižení rohovky přítomno u 12 pacientů, celkem 21 očí (30,1 %).

Celkově je hodnota Schirmerova testu u pacientů s rosaceou snížena oproti zdravým kontrolám [18]. Patologický TBUT mělo 29 pacientů, celkem 50 očí (73,5 %). To společně potvrzuje, že syndrom suchého oka je častým problémem pacientů s oční formou rosacey [18].

Subjektivní potíže byly velmi časté, v praxi se jednalo o nejčastější primární důvod návštěvy naší ambulance. Mezi symptomy patřil pocit CT, pálení a suchost očí, dále slzení a svědění očí. Po залечení došlo k velmi rychlému ústupu potíží.

V současné době neexistuje žádný diagnostický test k verifikaci podezření lékařem. Byly již publikovány první studie popisující rozdíl v profilu glykanů v slzách pacientů a zdravých kontrol [9,19]. Obdobná analýza byla provedena na slzách pacientů zařazených do této studie, kdy bylo možno pomocí vyvinuté analytické metody a následné OPLS-DA rozlišit slzy pacientů s oční formou rosacey od zdravých kontrol v 98,4 % případů. Glykomický profil slz se měnil v průběhu léčby, kdy se nemocní složením slz posouvají směrem ke kontrolní skupině. Neplatilo to však pro všechny vzorky, což může být způsobeno vyšším stupněm závažnosti onemocnění, nasazením méně razantní terapie, špatným zařazením pacienta, ne-

přesností analytické metody či v neposlední řadě nízkou compliance k léčbě.

Limitem našeho výzkumu je malý soubor pacientů a krátká doba sledování. Na základě pozorovaných příznaků a subjektivních obtíží byla u pacientů diagnostikována rosacea, což bylo navíc potvrzeno glykomickou analýzou u 98,4 % pacientů. Přes vysoké procento úspěšnosti zařazení do skupiny nemocných se nadále jedná o nespecifickou metodu diagnostiky oční formy rosacey. Rozbor změn glykanů byl již aplikován i při jiných onemocněních, jako jsou například atopie, diabetes nebo revmatoidní artritida. [20] Použitá analytická metoda je navíc velmi nákladná a není ji tudíž možné jednoduše zavést do klinické praxe. Proto je nezbytný další výzkum v této oblasti s cílem identifikovat změnu v glykemickém profilu slz specifickou pro oční formu rosacey a následně vyvinout diagnostickou metodu založenou specificky na těchto zvolených glykanech. Po nastavení léčby bylo možné sledovat vývoj nemoci s pozitivním trendem ke zlepšení zkoumaných parametrů.

ZÁVĚR

Diagnostika oční formy rosacey je obtížná, včasné rozpoznání a zahájení terapie může zabránit vzniku ireverzibilních změn a v poměrně brzké době může dojít zejmé-

na k výrazné subjektivní úlevě i objektivnímu zlepšení. Důraz je kladen na správnou edukaci pacienta o povaze onemocnění a na jeho spolupráci v péči o víčka a oči jako takové. Samotná léčba je pro pacienta náročná jak z hlediska mechanického, kdy si sám víčka nahřívá a masíruje, tak z hlediska finančního. Obecně je nízká compliance v kapání umělých slz, kde u mladých pacientů převažuje spíše časová vytíženost, kdežto u starších pacientů problémy s financováním kvalitních umělých slz a tím nedodržování doporučené frekvence kapání. Významný problém vzniká v ambulantní sféře, kdy je pacient domů opakovaně odeslán s diagnózou konjunktivitidy a dalším typem antibiotik, která ve výsledku nemají žádný efekt, a tím se podílí nejen na vzniku očních komplikací, ale i na prohlubování vzniku antibiotické rezistence.

Do budoucna je velmi důležité najít biomarker typický pro oční formu rosacey a vyvinout jednoduchý diagnostický test pro včasnou detekci těchto pacientů, přičemž rozbor glykomického profilu slz může být jednou z cest.

Poděkování

Velké poděkování patří PharmDr. Kateřině Plachké, PhD., RNDr. Haně Chmelařové, PhD. a kolektivu Katedry analytické chemie Farmaceutické fakulty Univerzity Karlovy v Hradci Králové za pomoc se zpracováním a analýzou odebraných vzorků slz.

LITERATURA

1. Tavassoli S, Wong N, Chan E. Ocular manifestations of rosacea: A clinical review. *Clin Experiment Ophthalmol*. 2021;49(2):104-117.
2. Saá FL, Cremona F, Chiaradia P. Association Between Skin Findings and Ocular Signs in Rosacea. *Turk J Ophthalmol*. 2021;51(6):338-343.
3. Jabbehadri S, Memar OM, Caughlin B, Djalilian AR. Update on the pathogenesis and management of ocular rosacea: an interdisciplinary review. *Eur J Ophthalmol*. 2021;31(1):22-33.
4. Alvarenga LS, Mannis MJ. Ocular rosacea. *Ocul Surf*. 2005;3(1):41-58.
5. Sinikumpu SP, Vähäniikkilä H, Jokelainen J, Tasanen K, Huilaja L. Ocular Symptoms and Rosacea: A Population-Based Study. *Dermatology*. 2022;238(5):846-850.
6. Ihrisky SA. Rosacea-současný pohled. *Cesk Dermatol*. 2018;92(5):161-204.
7. Wladis EJ, Adam AP. Treatment of ocular rosacea. *Surv Ophthalmol*. 2018;63(3):340-346.
8. Vieira AC, Mannis MJ. Ocular rosacea: common and commonly missed. *J Am Acad Dermatol*. 2013;69(6 Suppl 1):S36-41.
9. Awais M, Anwar MI, Iftikhar R, Iqbal Z, Shehzad N, Akbar B. Rosacea—the ophthalmic perspective. *Cutan Ocul Toxicol*. 2015;34(2):161-166.
10. Rulcová J. Rosacea. In: Nevoralová Z, Rulcová J, Benáková N, editors. *Obličejové dermatózy: Mladá Fronta, Edice Aeskulap*; 2018.
11. Sobolewska B, Schaller M, Zierhut M. Rosacea and Dry Eye Disease. *Ocul Immunol Inflamm*. 2022;30(3):570-579.
12. Vieira AC, Höfling-Lima AL, Mannis MJ. Ocular rosacea—a review. *Arq Bras Oftalmol*. 2012;75(5):363-9.
13. Tan J, Almeida LMC, Bewley A. Updating the diagnosis, classification and assessment of rosacea: recommendations from the global ROSacea Consensus (ROSCO) panel. *Br J Dermatol*. 2017;176(2):431-438.
14. Prabhasawat P, Ekpo P, Uiprasertkul M, et al. Long-term result of autologous cultivated oral mucosal epithelial transplantation for severe ocular surface disease. *Cell Tissue Bank*. 2016;17.
15. Kılıç Müftüoğlu İ, Aydın Akova Y. Clinical Findings, Follow-up and Treatment Results in Patients with Ocular Rosacea. *Turk J Ophthalmol*. 2016;46(1):1-6.
16. Nichols KK, Mousavi M. Chapter 2 - Clinical Assessments of Dry Eye Disease: Tear Film and Ocular Surface Health. In: Galor A, editor. *Dry Eye Disease*; Elsevier; 2023. p. 15-23.
17. Al-Amry MA, Al-Ghadeer HA. Ocular acne rosacea in tertiary eye center in Saudi Arabia. *Int Ophthalmol*. 2018;38(1):59-65.
18. Lazaridou E, Fotiadou C, Ziakas NG, Giannopoulou C, Apalla Z, Ioannides D. Clinical and laboratory study of ocular rosacea in northern Greece. *J Eur Acad Dermatol*. 2011;25(12):1428-1431.
19. Vieira AC, An HJ, Ozcan S, Kim J-H, Lebrilla CB, Mannis MJ. Glycomic Analysis of Tear and Saliva in Ocular Rosacea Patients: The Search for a Biomarker. *Ocul Surf*. 2012;10(3):184-192.
20. Messina A, Palmigiano A, Tosto C et al. Tear N-glycomics in vernal and atopic keratoconjunctivitis. *Allergy* 2021;76:2500-2509.