

# LIEČEBNÉ REŽIMY NEOVASKULÁRNEJ FORMY VEKOM PODMIENENEJ MAKULÁRNEJ DEGENERÁCIE. PREHĽAD

Fellner Zlatica<sup>1,2</sup>, Majtánová Nora<sup>1,2</sup>, Kolář Petr<sup>1,2</sup>,  
Krišková Petra<sup>1</sup>, Keri Petra<sup>1</sup>

<sup>1</sup>Očná klinika Slovenskej zdravotníckej univerzity a Univerzitnej nemocnice Bratislava

<sup>2</sup>Lekárska fakulta, Slovenská zdravotnícka univerzita, Bratislava

*Autori práce vyhlasujú, že vznik aj téma odborného oznámenia a jeho zverejnenia nie je v strete záujmov a nie je podporený žiadnou farmaceutickou firmou. Práca nebola zadaná inému časopisu ani inde vytlačená, s výnimkou odporúčaných postupov.*

Do redakcie doručeno dne: 31. 1. 2024

Prijato k publikácii dne: 6. 4. 2024

Publikováno on-line: 19. 6. 2024



Prvý autor  
MUDr. Zlatica Fellner, PhD., MBA

Korešpondujúci autor  
MUDr. Nora Majtánová, PhD.  
Očná klinika SZU a UNB  
Antolská 11  
851 07 Bratislava  
E-mail: nora.majtanova@gmail.com

## SÚHRN

Článok podáva prehľad o liečebných režimoch liečiv s obsahom antivaskulárneho endotelového rastového faktora na liečbu neovaskulárnej formy vekom podmienenej makulárnej degenerácie. V súčasnosti sú liečivá s obsahom antivaskulárneho endotelového rastového faktora jedinou účinnou liečbou tohto chronického a progredujúceho ochorenia. Liečebné režimy tohto ochorenia v posledných dvoch desaťročiach zaznamenali posun od obvyčajnej snahy o stabilizáciu choroby k dosiahnutiu maximálneho zlepšenia zrakovej ostrosti a jej udržanie so zlepšením kvality života pacienta a minimálnou liečebnou záťažou pacienta a jeho rodiny. Ďalšími cieľmi alternatívnych dávkovacích režimov, ktoré nahradili pôvodné fixné režimy boli väčšia individualizácia dávkovacieho režimu, lepšia spolupráca pacienta, šetrenie finančných nákladov a zníženie záťaže v aplikačných centrách. Vekom podmienená makulárna degenerácia, či jej suchá forma alebo vlhká forma predstavuje závažný zdravotný a socioekonomický problém, nakoľko ochorenie patrí medzi najčastejšiu príčinu závažnej a ireverzibilnej poruchy centrálnej zrakovej ostrosti až na úroveň praktickej slepoty jedného alebo oboch očí u ľudí nad 50 rokov vo vyspelých priemyselných krajinách. Najdôležitejšia je skorá diagnostika tohto ochorenia a následne promptná a kontinuálna liečba individualizovaným proaktívnym liečebným režimom s cieľom stabilizovať a zlepšiť anatomické a funkčné výsledky.

**Kľúčové slová:** režimy liečby, vaskulárne endotelové rastové faktory, antivaskulárne endotelové rastové faktory, neovaskulárna forma vekom podmienenej makulárnej degenerácie

## SUMMARY

### TREATMENT REGIMENS OF NEOVASCULAR FORM OF AGE-RELATED MACULAR DEGENERATION. A REVIEW

This article presents an overview of treatment regimens of drugs containing antivascular endothelial growth factor for the treatment of neovascular form of age-related macular degeneration. Currently, drugs containing antivascular endothelial growth factor are the only effective treatment for this chronic and progressive disease. The treatment regimens for this disease in the last two decades have seen a shift from a simple endeavor to stabilize the disease to achieving maximum improvement of visual acuity and its maintenance, with improvement of the patient's quality of life and a minimal treatment burden on patients and their families. Other goals of the alternative dosing regimens that have replaced the original fixed regimens were greater individualization of the dosing regimen, better patient cooperation, saving financial costs and reducing the burden on application centers. Age-related macular degeneration, whether dry form or wet form, represents a serious health and socioeconomic problem, as the disease is one of the most common causes of severe and irreversible central visual acuity disorders up to the degree of practical blindness of one or both eyes in people over 50 years of age in developed industrialized countries. The most important issue is to ensure early diagnosis of this disease, followed by prompt and continuous treatment with an individualized proactive treatment regimen, with the aim of stabilizing and improving anatomical and functional results.

**Key words:** treatment regimens, vascular endothelial growth factor, antivascular endothelial growth factors, neovascular age-related macular degeneration

Čes. a slov. Oftal., 80, 2024 No. 6, p. 287–293

## ÚVOD

V súčasnosti liekom prvej voľby liečby neovaskulárnej (vlhkej) formy vekom podmienenej degenerácie makuly (VPDM) sú liečivá s obsahom antivaskulárneho endotelového rastového faktora (anti-VEGF) s aplikáciou do intravitreálneho priestoru, ak nie sú kontraindikácie intravitreálneho podania tejto liečby. Ide o protilátky proti vaskulárnemu endotelovému rastovému faktoru (VEGF), hlavnému mediátorovi angiogenézy, ktoré zabraňujú rastu novotvorených krvných ciev a znižujú nadmernú cievnu permeabilitu [1]. Základnou patofyziologickou jednotkou vlhkej formy VPMD je choroidálna neovaskularizácia (CNV). CNV je definovaná ako rast novotvorených krvných ciev z oblasti choroidey pod retinálny pigmentový epitel (sub-RPE) alebo do subretinálneho priestoru. Hoci názov a základná definícia poukazuje iba na vaskulárnu zložku, CNV je presnejšie definovaná ako rast aberantného tkaniva zloženého z endotelových a imunitných buniek, na ktorom sa podieľa angiogenéza a zápal [2]. Medzi početné identifikované aktivátory angiogenézy patrí predovšetkým už spomínaný VEGF. VEGF je homodimerický glykoproteín s monomermi postavenými oproti sebe. Doteraz je známych šesť podtypov VEGF, a to VEGF-A, B, C, D, E a placentárny rastový faktor – PIGF (placenta growth factor). U ľudí sa VEGF-A vyskytuje v 5tich izoformách: VEGF-A121, VEGF-A145, VEGF-A165, VEGF-A189 a VEGF-A206. Isoformami najčastejšie sa vyskytujúcimi v ľudskom oku sú VEGFA121 a VEGFA165 [3]. VEGF-A sa viaže na povrch endotelových buniek cez receptory VEGF-R1 a VEGF-R2. VEGF-A hrá úlohu vo vývoji aj udržaní funkcie cievneho riečiska. Zvýšená väzba VEGF na endotelové bunky vedie k angiogenéze, lymfangiogenéze a produkcii proteáz a cytokínov. Takisto zvyšuje cievnu priepustnosť a má prozápalový efekt. PIGF môže pôsobiť synergicky s VEGF-A na aktiváciu VEGF-R1. Vzhľadom na kľúčové postavenie VEGF v patogenéze CNV bola molekula VEGF identifikovaná ako vhodný kandidát cielenej biologickej liečby [4]. Použitie liečiv s obsahom anti-VEGF v bežnej klinickej praxi bolo podporené mnohými randomizovanými klinickými štúdiami, v ktorých bola preukázaná ich účinnosť, bezpečný profil a nízka incidencia nežiadúcich účinkov. Ich ďalšou výhodou je krátky biologický polčas, čo vedie k rýchlemu odbúravaniu látky z organizmu. Liečivá s obsahom anti-VEGF blokujú väzbu a aktiváciu receptorov pre molekuly VEGF a proliferáciu endotelových buniek choroidálnych neovaskularizácií a sietnicových ciev, a tým inhibujú rast abnormálnych nových ciev a znižujú nadmernú cievnu permeabilitu. Kľúčovým faktorom pre stabilizáciu ochorenia a častokrát aj pre dosiahnutie zlepšenia zrakového ostrosti (ZO) je jeho včasná diagnostika a neodkladné začatie liečby [5]. Najprínosnejšími diagnostickými testami na detekciu novo vzniknutej alebo recidivujúcej patologickej novotvorby ciev a na indikáciu a sledovanie liečby sú nové diagnostické modalita, ktorými sú optická koherenčná tomografia (OCT), angiografia OCT (A-OCT), a stále aj fluoresceínová angiografia (FAG) a indocyanínová angiografia (ICGA). OCT vyšetrenie významne prispieva k hodnoteniu ochorenia a priebehu

liečenie. Je to neinvazívne, nekontaktné, transpupilárne vyšetrenie sietnice s vysokou rozlišovacou schopnosťou využívajúcou optickú reflektivitu, zobrazuje sietnicu a okolité štruktúry zadného pólu oka v pričnom priereze, upresňuje lokalizáciu zmien a objektivizuje ich hrúbku. Invazívna FAG alebo ICGA rozlíši novotvorené cievy pod sietnicou a eventuálne pod retinálnym pigmentovým epitelom (RPE) pomocou kontrastných látok podaných do kubitálnej žily [6,7]. A-OCT je najnovšia neinvazívna zobrazovacia vyšetrovacia metóda, ktorá umožňuje zobrazenie krvného toku sietnicových ciev a choroidey s vysokým rozlíšením, takisto rozlíši novotvorené cievy a slúži na diagnostiku a monitoring. Zhotovujeme aj farebné snímky očné pozadia digitálnou fundus kamerou. Pri vyšetrení sa získavajú snímky priameho, zväčšeného obrazu očné pozadia. Snímky vyhodnocuje počítač [8,9].

### Diagnostika VPMD

Diagnóza VPMD sa stanoví na základe kompletného oftalmologického vyšetrenia s dôrazom na zistenie subjektívnych ťažkostí pacienta, ďalej rodinnej, osobnej anamnézy a celkového stavu pacienta. Stanoví sa ZO do dialky s optimálnou korekciou na ETDRS (Early Treatment Diabetic Retinopathy Study) optotype, t.j. najlepšie korigovaná zraková ostrosť (NKZO). Odmeria sa vnútroočného tlaku (VOT). Morfológické vyšetrenie zahŕňa biomikroskopiu predného segmentu oka pomocou štrbinovej lampy a vyšetrenie nálezu na očnom pozadí špeciálnymi šošovkami v mydriáze. Najnovšou zobrazovacou vyšetrovacou metódou, OCT vyšetrením, vizualizujeme štruktúry makuly z profilu, ako je opuch sietnice, patologické neovaskularizácie a nadvihnutie neuroretiny [10].

### Typy liečiv s obsahom anti-VEGF (stručný prehľad)

V súčasnosti máme Európskou liekovou agentúrou (EMA), na on-label liečbu schválené 4 typy anti-VEGF preparátov (ranibizumab, aflibercept, brolucizumab a faricimab) a tri biosimilary (ranibizumab). V režime „off-label“ používaný na intravitreálnu liečbu očných patologických cievnych ochorení je bevacizumab, pretože neexistuje schválenie FDA (Federálny úrad pre kontrolu potravín a liečiv – vládna agentúra USA, ktorá je zodpovedná za kontrolu a reguláciu potravín, potravinových doplnkov, liečiv, kozmetických prípravkov, lekárskeho prístrojov, biofarmaceutických a krvných produktov v tejto krajine) pre jeho použitie v oftalmológii [11–14].

Prvým účinným preparátom na liečbu vlhkej formy VPMD bol pegaptanib sodný (Macugen, Pfizer), modifikovaný RNA oligonukleotid, ktorý sa selektívne s vysokou afinitou viaže špecificky iba na izoformu VEGF-A165 a blokuje jej väzbu na receptor. Pre nižšiu účinnosť v porovnaní s inými anti-VEGF preparátmi sa na Slovensku už nepoužíva [15,16].

Druhým anti-VEGF preparátom uvedeným na trh je ranibizumab (Lucentis, Novartis Pharma GmbH) (Obrázok 1 A). Je to fragment humanizovanej rekombinantnej monoklonálnej protilátky veľkosti 48 kDa (kiloDalton), ktorá nemá Fc fragment, a ktorá bola vytvorená v bunkách

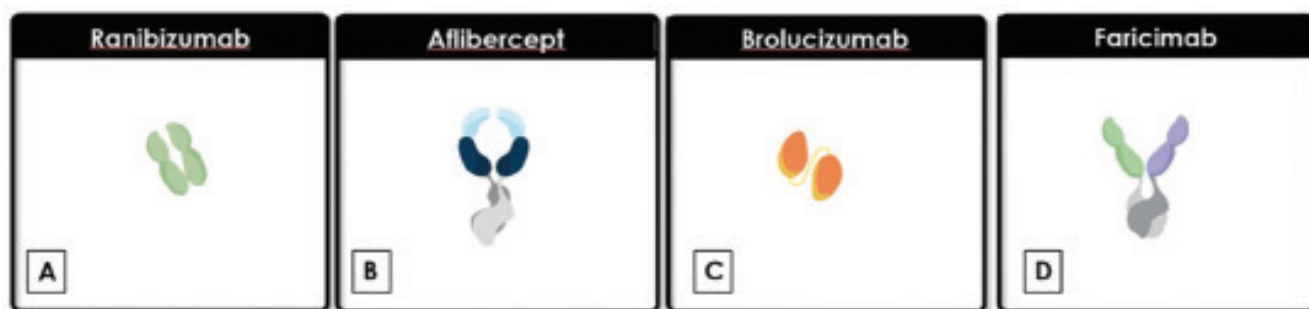
Escherichia Coli rekombinantnou DNA technológiou. Cieľom účinku ranibizumabu sú všetky izotopy VEGF-A, a tým zabraňuje vzniku väzby VEGF-A na jeho receptory VEGF-R1 a VEGF-R2 na endotelových bunkách CNV, čím bráni rastu a zväčšovaniu týchto CNV membrán. Malá veľkosť jeho molekuly umožňuje po intravitreálnej aplikácii ľahkú priestupnosť cez sieťnicu k cieľovej CNV membráne. Jeho ďalšou výhodou je krátky plazmatický polčas, čo vedie k rýchlemu odbúravaniu látky z organizmu. Účinnosť, bezpečnosť a spôsoby dávkovania ranibizumabu boli overované niekoľkoročným výskumom. Základnými klinickými štúdiami na zistenie účinnosti a bezpečnosti boli MARINA a ANCHOR, ktoré jednoznačne preukázali pozitívny efekt tejto liečby. Štúdie, ktoré overovali účinnosť pri rôznych spôsoboch dávkovania boli PIER, EXCITE, SUSTAIN, SAILOR a PrONTO. Jeden ml injekčného roztoku obsahuje 10 mg ranibizumabu. Jedna naplnená injekčná striekačka obsahuje 0,165 ml, čo zodpovedá 1,65 mg ranibizumabu. Objem, ktorý možno získať z jednej naplnenej injekčnej striekačky, je 0,1 ml. Poskytuje využiteľné množstvo na podanie jednorazovej dávky 0,05 ml, ktoré obsahujú 0,5 mg ranibizumabu [17].

Tretím anti-VEGF preparátom je aflibercept (Eylea, Bayer AG) (Obrázok 1 B) je rekombinantný fúzny proteín s veľkosťou 115 kDa, ktorý kombinuje Fc časť plnej monoklonálnej protilátky a dve najvyššie afinitné domény VEGF receptora typu VEGF-R1 a VEGF-R2. Po intravitreálnom podaní pôsobí svojimi receptormi ako návnada pre VEGF-A, VEGF-B a PlGF, a tým zabraňuje ich pôsobeniu na receptory endotelových buniek sieťnicových a choroidálnych membrán, čím bráni rastu a zväčšovaniu týchto CNV membrán. Účinnosť a bezpečnosť afliberceptu overili klinické štúdie VIEW 1 a VIEW 2. Okrem týchto dvoch veľkých klinických štúdií existujú rôzne publikácie, hodnotiace efekt afliberceptu v bežnej klinickej praxi. Prevažne sa jedná o publikácie, porovnávajúce účinnosť liečby afliberceptu s inými anti-VEGF preparátmi, prípadne hodnotia jeho efekt u pacientov po prechádzajúcej liečbe iným anti-VEGF preparátom. 1 ml injekčného roztoku obsahuje 40 mg afliberceptu. Každá naplnená injekčná striekačka obsahuje 0,09 ml, čo zodpovedá 3,6 mg afliberceptu. To poskytuje použiteľné množstvo na podanie jednorazovej dávky 0,05 ml obsahujúcej 2 mg afliberceptu [18].

Novšie dostupným a zároveň štvrtým anti-VEGF preparátom je Brolucizumab (Beovu, RTH 258, predtým ESBA 1008, Novartis Pharma GmbH) (Obrázok 1 C). EMA schválila brolucizumab na používanie v Európskej únii 17. februára 2020. Na Slovensku je brolucizumab od 1. augusta 2021. Brolucizumab je jednoreťazový fragment humanizovanej monoklonálnej protilátky Fv s jedným reťazcom (scFv) vytvorenej v bunkách Escherichia Coli rekombinantnou DNA (deoxyribonukleová kyselina) technológiou. Brolucizumab inhibuje všetky izoformy VEGF-A na receptory VEGF-R1 a VEGF-R2. Jeho molekulová hmotnosť je 26 kDa, v porovnaní so 115 kDa afliberceptu a 48 kDa ranibizumabu. Malý rozmer molekuly umožňuje vytvoriť injekčný roztok s vysokou koncentráciou brolucizumabu až 120 mg/ml. Každá naplnená injekčná striekačka obsahuje 19,8 mg brolucizumabu v 0,165 ml roztoku. Poskytuje využiteľné množstvo na podanie jednorazovej dávky 0,05 ml roztoku, ktorá obsahuje až 6 mg brolucizumabu. Údaje z 3. fázy registračných klinických štúdií HAWK a HARRIER preukázali, že brolucizumab podávaný ako 3 úvodné intravitreálne injekcie a následne podávaný v 8 a 12 týždňových intervaloch bol neinferiorný v porovnaní s afliberceptom v zmene ZO a zároveň v porovnaní s afliberceptom preukázal lepšiu redukciu tekutiny v sieťnici (intraretinálnej a/alebo subretinálnej, sub-RPE). Avšak, pri liečbe brolucizumabom bol celosvetovo zaznamenaný vyšší vývoj nežiadúcich účinkov vo forme vnútroočného zápalu, vrátane retinálnej vaskulitídy a/alebo retinálnej vaskulárnej oklúzie, ktoré sa objavili už po prvej intravitreálnej aplikácii a/alebo kedykoľvek počas liečby s následným poklesom BCVA. Hoci, pokles BCVA bol vo väčšine prípadov po začatí protizápalovej liečby kortikosteroidmi reverzibilný, aplikačné centrá pristupujú k indikácii brolucizumabu opatrnejšie a prísnejšie [19,20].

Vývoj zatiaľ piateho anti-VEGF liečiva, napriek dôležitým klinickým úspechom anti-VEGF liečiv, vychádzal z niektorých limitov anti-VEGF liečiv, ktoré stále zostávajú, vrátane vysokej liečebnej záťaže, prítomnosti neuspokojivých výsledkov u určitého percenta pacientov a dlhodobého poklesu ZO v dôsledku komplikácií, ako je makulárna atrofia a fibróza. Zacielenie na angiopoetín/Tie (Ang/Tie) dráhu mimo dráhy VEGF môže byť možnou terapeutickou stratégiou, ktorá môže mať potenciál vyriešiť niektoré z vyššie uvedených problémov [21,22].

Piaty anti-VEGF preparát, Faricimab (Vabysmo™, Genentech, San Francisco, CA) (Obrázok 1 D) je liek s kom-



Obrázok 1. Molekuly anti-VEGF liečiv

binovaným mechanizmom so súčasnou a nezávislou väzbou na VEGF-A a angiopoetín-2 (Ang-2). Je to humanizovaná bispecifická IgG protilátka vyrobená technológiou rekombinantnej DNA v cicavčej bunkovej kultúre vaječníkov čínskeho škrečka (Chinese Hamster Ovary, CHO). Faricimab má celkovú veľkosť 150 kDa a jeho štruktúru tvoria 2 fragmenty viažúce antigén (Fab), respektíve viažuce sa na Ang-2 a VEGF-A, a modifikovaná oblasť kryštalizovateľného fragmentu (Fc oblasť). Faricimab bol vyvinutý technológiou CrossMAB. Táto technológia je založená na prekřížení protilátkovej domény v rámci jedného Fab ramena bispecifickej IgG protilátky, aby sa umožnilo správne spojenie reťazca, to umožňuje heterodimerizáciu 2 rôznych domén viažúcich antigén v jednej molekule, preto je tento proces „cross-over“ spojený s vysokou afinitou faricimabu k Ang-2 aj VEGF-A a napriek tomu s lepším profilom stability v porovnaní s prírodnými protilátkami. Sú však potrebné ďalšie štúdie, ktoré poskytnú ďalší dôkaz o úlohe dráhy Ang/Tie pri prevencii fibrózy pri ochoreniach sietnice. Faricimab bol schválený FDA v januári 2022 a EMA v septembri 2022. Výsledky štúdií fázy III TENAYA a LUCERNE u vlhkej formy VPDM preukázali potenciál faricimabu udržať si klinickú účinnosť pri dlhších liečebných režimoch v porovnaní s afliberceptom (12 alebo 16 týždňov) s dobrým bezpečnostným profilom [21,22].

Bevacizumab je plne humanizovaná re-kombinačná monoklonálna protilátka IgG1 proti VEGF-A o veľkosti 148 kDa schválená na intravenóznú liečbu dospelých pacientov s nádorovým ochorením (metastazujúci karcinóm hrubého čreva alebo rekta, karcinóm prsníka, pľúcny karcinóm). Tento liek je tiež široko používaný v intravitreálnej liečbe očných ochorení v režime „off-label“, pretože neexistuje schválenie FDA pre jeho použitie v oftalmológii [17,23].

Biosimilar je tzv. biologicky podobný liek. To znamená, že liek biosimilar je veľmi podobný inému biologickému lieku (biologikum – pochádza z biologického zdroja – zo živých buniek alebo organizmov), t. j. referenčnému lieku, ktorý je už v Európskej únii povolený. EMA postupne schválila tri biosimiláry, Byooviz (Samsung Bioepis NL B.V, Holandsko) v auguste 2021, Ranivisio (Midas Pharma GmbH, Nemecko) v auguste 2022 a Ximluci (STADA Arzneimittel AG, Nemecko) v novembri 2022. Referenčným liekom pre lieky Byooviz, Ranivisio a Ximluci je liek Lucentis. Liečivo liekov Byooviz, Ranivisio a Ximluci je ranibizumab. V laboratórnych štúdiách, v ktorých sa porovnávali lieky Byooviz, Ranivisio a Ximluci s liekom Lucentis, sa preukázalo, že liečivo liekov Byooviz, Ranivisio a Ximluci je veľmi podobné liečivu lieku Lucentis, pokiaľ ide o štruktúru, čistotu a biologický účinok. Keďže lieky Byooviz, Ranivisio a Ximluci sú biologicky podobné lieku Lucentis, štúdie účinnosti a bezpečnosti ranibizumabu uskutočnené s liekom Lucentis sa v prípade liekov Byooviz, Ranivisio a Ximluci nemusia opakovať. EMA rozhodla, že v súlade s požiadavkami EÚ pre biologicky podobné lieky sa v prípade liekov Byooviz, Ranivisio a Ximluci preukázala veľmi podobná štruktúra, čistota a biologický

účinnok ako v prípade lieku Lucentis a že sa v tele distribuujú rovnakým spôsobom. EMA, preto usúdila, že tak, ako v prípade lieku Lucentis, prínos liekov Byooviz, Ranivisio a Ximlu je väčší než identifikované riziká a môžu byť povolené na používanie v EÚ [14].

### Liečebné režimy

Stratégiou v procese liečby vlhkej formy VPDM je algoritmus rozhodovania o voľbe najvhodnejšieho spôsobu liečby. Cieľom liečby je dosiahnutie a dlhodobé udržanie maximálnej odpovede na liečbu s čo najlepším funkčným a anatomickým výsledkom. Otázkou preto je, čo je kritériom úspešnosti liečby. Dôležité je reálne si stanoviť, kedy sa zlepšenie ZO stáva klinicky významným. Neovaskulárna forma VPDM vo svojom prirodzenom priebehu vedie k strate 2,7 riadkov ETDRS optotype za rok a 4 riadkov ETDRS optotype za 2 roky. Preto, signifikantným a klinicky významným výsledkom pre pacienta, ktorý zvyšuje pacientovu kvalitu života sa ukázal byť zisk 5 písmen vo videní, t.j. zisk 1 riadka. Zásadným predpokladom úspešnej liečby je včasná diagnostika a najmä včasné začatie bezpečnej a účinnej liečby. V opačnom prípade je liečba minimálne úspešná, alebo dokonca neúspešná a jej začiatok už mnohokrát nie je ani indikovaný. Avšak, ak liečba indikovaná je, trvá u veľkého počtu pacientov roky, častokrát až celoživotne, čo vyplýva z etiopatogenézy vlhkej formy VPDM. Pri celoživotnej liečbe je nevyhnutné zaistiť dlhodobé sledovanie a individuálny prístup. A tak, vývoj nových liečiv a liečebných režimov smeruje k predlžovaniu doby účinku liečiva, k znižovaniu frekvencie dávkovania liečiv a k novým mechanizmom pôsobenia liečiv. Na podávanie liečiv s obsahom anti-VEGF bolo skúmaných a publikovaných niekoľko liečebných režimov [24,25]. Cieľom vývoja liečebných režimov bolo vytvorenie, čo najjednoduchšej a zároveň najefektívnejšej liečebnej schémy. Pôvodné reaktívne liečebné režimy boli prekonané v priebehu rokov a boli nahradené proaktívnymi režimami. Dávkovacia schéma pôvodných reaktívnych režimov je nasledovaná, u tzv. treat-to-target režimu s pravidelným mesačným dávkovaním lieku pokiaľ nebolo ochorenie stabilné (monitorovanie odpovede a liečba bola podávaná na základe preddefinovaných kritérií ZO a/alebo anatomických kritérií) alebo režim pro-re-nata (PRN), t.j. podávanie v prípadoch potreby, ktoré vyžadovalo pravidelný monitoring a liečbu na základe preddefinovaných kritérií ZO a/alebo anatomických kritérií, ktoré bolo častokrát spojené s podliečením pacienta, keďže aplikácie liečiva boli aplikované ako odpoveď na zhoršenie ochorenia. Preto proaktívna liečba prináša podstatné výhody oproti reaktívnej. Pôvodné proaktívne fixné pravidelné dávkovanie lieku v plánovaných mesačných alebo 2-mesačných intervaloch, nezávisle od zrakových a/alebo anatomických výsledkoch síce zabraňovalo zhoršeniu ochorenia, ale mohlo byť spojené so zvýšenou liečebnou záťažou. Postupne pri narastajúcej záťaži aplikovaných centier, ktorá súvisela s narastajúcim počtom pacientov v aplikačných centrách, s heterogenitou tohto ochorenia a rôznou reakciou na liečbu, s predlžovaním



dĺžky života, s personálnou kapacitou aplikačných centier bolo potrebné vyhodnocovať a optimalizovať účinnosť liečby a dĺžky aplikačných intervalov medzi jednotlivými intravitreálnymi aplikáciami a strategicky nájsť najvhodnejší liečebný režim umožňujúci prispôbenie liečby stavu pacienta, jeho spolupráce pri liečbe, a to, s prihliadnutím na kontinuitu a organizáciu práce na pracovisku. Preto v súčasnosti, vďaka novým klinickým skúsenostiam bol zavedený proaktívny liečebný režim, tzv. treat and extend (TAE), t.j. podávanie liečiva na plánovanej návšteve bez ohľadu na stav ZO a/alebo anatomický stav s postupným predlžovaním liečebných intervalov medzi jednotlivými podaniami po prvom roku liečby, a najnovšie podávanie liečiva s postupným predlžovaním liečebných intervalov medzi jednotlivými podaniami už po 4. aplikácii v prvom roku liečby. Proaktívny TAE aplikačný režim najviac rešpektuje individuálne potreby pacienta s cieľom zabrániť podliečeniu alebo preliečeniu pacienta a prináša nami očakávanú individualizovanú liečbu pacienta. Proaktívny TAE aplikačný režim je zároveň aj celosvetovo najpreferovanejším režimom liečby. Liečivo je podané na plánovanej návšteve bez ohľadu na stav ZO a/alebo anatomický stav a k prispôbeniu injekčných intervalov dochádza na základe ZO a/alebo anatomických výsledkov k dosiahnutiu rovnováhy medzi liečebnou záťažou a jej prínosom [26,27].

Liečba sa začína po sebe nasledujúcimi tromi intravitreálnymi aplikáciami anti-VEGF preparátu v štvortýždňových intervaloch (t.j. raz mesačne), ide o tzv. nasycovaciu (loadovaciu) fázu liečby. Donedávna, v proaktívnom TAE aplikačnom režime sa následne pokračovalo do 1. roka liečby v 8 týždenných intervaloch, a až po prvom roku liečby bolo možné individualizovať liečebné intervaly na základe aktivity choroby stanovenej prostredníctvom ZO a/alebo anatomických parametrov. Nasledujúci apli-

kačný interval sa potom adekvátne upravil, buď sa predĺžil o 2 týždne do dosiahnutia a udržania maximálnej odpovede na liečbu, alebo sa pri recidíve známkov aktivity ochorenia vyplývajúcej zo zhoršených funkčných a/alebo anatomických parametrov liečebný interval skrátil o 2 týždne až do stabilizácie ochorenia, alebo sa liečebný interval ponechal nezmenený. Najnovšie je možné v proaktívnom TAE aplikačnom režime na každej plánovanej návšteve individualizovať liečebné intervaly na základe aktivity choroby stanovenej prostredníctvom ZO a/alebo anatomických parametrov už po 4. injekcii. Nasledujúci aplikačný interval sa potom adekvátne upraví, buď sa predĺži o 2 alebo až 4 týždne do dosiahnutia maximálnej odpovede na liečbu, alebo sa liečebný interval pri recidíve známkov aktivity CNV vyplývajúcej zo zhoršených funkčných a/alebo anatomických parametrov skráti o 2 alebo až 4 týždne (podľa toho v ktorom týždni liečby sa pacient nachádza) alebo sa liečebný interval ponechá nezmenený [28,29].

Na Slovensku sú vypracované štandardné postupy liečby vlhkej formy VPDM anti-VEGF liekmi prostredníctvom režimu treat and extend, ktoré vydalo Ministerstvo zdravotníctva s účinnosťou od 1. 7. 2022 [30].

#### Monitorovanie liečby a možnosť kritérií pre úpravy aplikačných intervalov

Na každej vizite je potrebné určiť NKZO na ETDRS optotype, odmerať VOT, vyšetriť predný segment štrbinovou lampou, vyšetriť zadný segment stereoskopicky, realizovať OCT a/alebo A-OCT.

#### Definícia maximálnej odpovede na liečbu a kritéria pre udržanie aplikačného intervalu (Tabuľka 1)

Podľa OCT vyšetrenia rezorbcia intraretinálnej a/alebo subretinálnej tekutiny, tekutina intraretinálna a/alebo

**Tabuľka 1.** Liečebné intervaly liečby vlhkej formy VPDM anti-VEGF liekmi prostredníctvom režimu treat and extend na základe špecifických kritérií

Udržanie intervalu	Predĺženie intervalu (o 2 až 4 týždne max. na 12–16 týždňov dľa SPC konkrétneho liečiva)	Skrátenie intervalu (o 2 až 4 týždne)	Prerušenie liečby	Ukončenie liečby
<ul style="list-style-type: none"> <li>● Rezorbcia IRT a/alebo SRT</li> <li>● IRT a/alebo SRT sa už nezmenšuje na dvoch po sebe následných vizitách podľa OCT</li> <li>● NKZO sa už nemení o <math>\pm 5P</math> ETDRS optotype počas dvoch po sebe idúcich návštevách s podaním liečby</li> <li>● Bez novej CNV</li> <li>● Bez nového makulárneho krvácania</li> </ul>	<ul style="list-style-type: none"> <li>● Žiadna IRT a/alebo SRT tekutina</li> <li>● NKZO sa už nemení o <math>\pm 5P</math> ETDRS optotype počas dvoch po sebe idúcich návštevách s podaním liečby</li> <li>● Pri dlhodobej stabilizácii (tri po sebe nasledujúce aplikačné kontroly)</li> <li>● Bez novej CNV</li> <li>● Bez nového makulárneho krvácania</li> </ul>	<ul style="list-style-type: none"> <li>● Nová IRT a/alebo SRT</li> <li>● Nárast ablácie RPE spojený so zhoršením NKZO počas dvoch po sebe idúcich návštevách s podaním liečby</li> <li>● Nová CNV</li> <li>● Nové makulárne krvácanie</li> </ul>	<ul style="list-style-type: none"> <li>● Maximálna odpoveď na troch po sebe nasledujúcich aplikáciách v 12 až 16 týždňových intervaloch dľa NKZO alebo OCT</li> </ul>	<ul style="list-style-type: none"> <li>● Pri poklese NKZO pod 20/200 alebo</li> <li>● Pod 20/320, pri monokule</li> </ul>

VPDM – vekom podmienená makulárna degenerácia, anti-VEGF – antivaskulárny endotelový rastový faktor, IRT – intraretinálna tekutina, SRT – subretinálna tekutina, OCT – optická koherenčná tomografia, NKZO – najlepšie korigovaná zraková ostrnosť, ETDRS – Early Treatment Diabetic Retinopathy Study, CNV – choroidálna neovaskularizácia, Max. – maximálna, SPC – súhrn charakteristických vlastností lieku, P – písmeno

subretinálna, ktorá sa už nezmenšuje na dvoch po sebe následných vizitách podľa OCT vyšetrenia, neprítomnosť novej hemorágie, bez prítomnej novej neovaskularizácie, NKZO sa už nemení o  $\pm 5$  písmen na optotype ETDRS počas dvoch po sebe idúcich návštevách s podaním liečby.

#### **Kritériá pre predĺženie aplikačných intervalov** (Tabuľka 1)

Dosiahnutá maximálna odpoveď na liečbu, t.j. žiada na intraretinálna a/alebo subretinálna tekutina podľa OCT vyšetrenia, NKZO sa už nemení o  $\pm 5$  písmen na optotype ETDRS v porovnaní s dvomi po sebe idúcimi poslednými návštevami alebo pri dlhodobej stabilizácii (tri po sebe nasledujúce aplikačné kontroly) s podaním liečby, bez novej neovaskularizácie, bez nového makulárneho krvácania. V tom prípade je možné predĺžovať aplikačný interval o 2 až 4 týždne, na maximálny počet 12–16 týždňov, a to v zmysle súhrnu charakteristických vlastností (SPC) konkrétneho anti-VEGF lieku.

#### **Kritériá pre skrátenie aplikačných intervalov** (Tabuľka 1)

Prítomnosť novej tekutiny alebo zvýšený objem intraretinálnej a/alebo subretinálnej tekutiny podľa OCT vyšetrenia, hlavne ak je spojený so zhoršením NKZO, nová neovaskularizácia, nové akékoľvek makulárne krvácanie, nárast ablácie RPE spojený so zhoršením NKZO počas dvoch po sebe idúcich návštevách s podaním liečby.

#### **Kritériá umožňujúce prerušenie liečby** (Tabuľka 1)

Liečba sa môže prerušiť, ak je maximálna odpoveď na liečbu dosiahnutá a udržaná na troch po sebe nasledujúcich aplikáciách v 12 až 16 týždňových intervaloch podľa SPC (súhrn charakteristických vlastností lieku) konkrétneho anti-VEGF preparátu hodnotená podľa OCT vyšetrenia alebo hodnotená podľa NKZO.

Následne sa pacient monitoruje v 4 až 12 týždňových intervaloch podľa rozhodnutia ošetrojúceho lekára. Pri reaktivácii ochorenia sa liečba obnovuje po sebe tromi idúcimi injekciami v štvortýždňových intervaloch a následne sa postupuje podľa vyššie uvedených pokynov.

#### **Kritériá pre ukončenie liečby** (Tabuľka 1)

Liečba sa ukončí pri poklese NKZO pod 20/200, alebo pod 20/320, ak ide o monokulus.

## **ZÁVER**

Neexistuje žiadna zhoda o tom, ktorý z liečebných režimov dávkovania optimalizuje zrakové a anatomicke výsledky. Avšak, v súčasnosti celosvetovo najpreferovanejší liečebný režim na podávanie liečiv s obsahom anti-VEGF pri liečbe vlhkej formy VPDMD používaný u väčšiny pacientov je proaktívny TAE liečebný režim. Na rozdiel od režimov reaktívnych s dávkovaním raz mesačne je hlavným prínosom proaktívneho TAE liečebného režimu možnosť identifikácie pacientov, ktorí si nevyžadujú fixnú liečbu. Po iniciálnej 3 mesačnej nasycovacej fázy je minimálny liečebný interval 8 týždňov a maximálny liečebný interval je 16 týždňov. Predĺženie intervalu o 2 až 4 týždne môže byť pre vytrovanú skupinu pacientov postačujúce. Hlavným prínosom proaktívneho TAE liečebného režimu v bežnej klinickej praxi je individualizovaný prístup podľa funkčných a anatomických nálezov v závislosti na progresii ochorenia a minimalizovanie výskytu progresie ochorenia so súčasnou maximalizáciou dlhodobých zrakových výsledkov. Tento liečebný režim zároveň zneumožňuje nadliečeniu alebo podliečeniu pacientov. Takisto znamená menšiu záťaž pre pacientov, centrá a menšiu finančnú nákladovosť. Umožňuje dosiahnuť a dlhodobo udržať veľmi dobré zisky zrakové ostrosti s relatívne malým počtom aplikácií, a to bez nutnosti rutinného monitorovania.

## **LITERATÚRA**

1. Moon BH, Kim Y, Kim SY. Twenty years of anti-vascular endothelial growth factor therapeutics in neovascular age-related macular degeneration treatment. *Int J Mol Sci*. 2023 Aug;24(16):13004. doi:10.3390/ijms241613004
2. Campa C, Costagliola C, Incorvaia C, et al. Inflammatory mediators and angiogenic factors in choroidal neovascularization: pathogenetic interactions and therapeutic implications. *Mediators Inflamm*. 2010 Aug;2010. pii: 546826. doi:10.1155/2010/546826
3. Stěpanov A, Studnicka J. Použití anti-VEGF léku v oftalmologii. *Klin Farmakol Farm*. 2019;33(1):19–24. Czech. doi:10.36290/far.2019.032
4. Heloterä H, Kaarniranta K. A Linkage between Angiogenesis and Inflammation in Neovascular Age-Related Macular Degeneration. *Cells*. 2022;11(21):3453. doi.org/10.3390/cells11213453
5. Kaiser SM, Arepalli S, Ehlers JP. Current and future anti-VEGF agents for neovascular age-related macular degeneration. *J Exp Pharmacol*. 2021;13:905–912. doi:10.2147/JEP.S259298
6. Gualino V, Tadayoni R, Cohen SY, et al. Optical coherence tomography, fluorescein angiography, and diagnosis of choroidal neovascularization in age-related macular degeneration. *Retina*. 2019 Sep;39(9):1664–1671. doi:10.1097/IAE.0000000000002220
7. Told R, Sacu S, Hecht A, et al. Comparison of SD-Optical coherence tomography angiography and indocyanine green angiography in Type 1 and 2 Neovascular Age-related Macular Degeneration. *IOVS*. 2018 May;59(6):2393–2400. doi:10.1167/iovs.17-22902
8. Rocholz R, Corvi F, Weichsel J, Schmid S, Strarengi G. High resolution imaging in microscopy and ophthalmology: New frontiers in biomedical optics [Internet]. Cham (Switzerland): Springer; 2019. Chapter 6, OCT Angiography (OCTA) in retinal diagnostics; p. 135–160. doi:10.1007/978-3-030-16638-0
9. Deng Y, Qiao L, Du M, et al. Age-related macular degeneration: Epidemiology, genetics, pathophysiology, diagnosis, and targeted therapy. *Genes Dis*. 2021 Feb;9(1):62–79. doi:10.1016/j.gendis.2021.02.009
10. Stahl A. The diagnosis and treatment of age-related macular degeneration. *Dtsch Arztebl Int*. 2020 Jul;117(29–30):513–520. doi:10.3238/arztebl.2020.0513
11. Hang A, Feldman S, Amin AP, et al. Intravitreal anti-vascular endothelial growth factor therapies for retinal disorders. *Pharmaceuticals*. 2023;16(8):1140. doi:10.3390/ph16081140

12. Luu KT, Seal J, Green M, Winskill C, Attar M. Effect of Anti-VEGF therapy on the disease progression of neovascular age-related macular degeneration: A systematic review and model-based meta-analysis. *J Clin Pharmacol*. 2022 May;62(5):594-608. doi:10.1002/jcph.2002
13. Song D, Liu P, Shang K, et al. Application and mechanism of anti-VEGF drugs in age-related macular degeneration. *Fron Bioeng Biotechnol*. 2020;10:943915. doi:10.3389/fbioe.2022.943915
14. Hariprasad SM, Gale RP, Weng ChY, et al. An Introduction to Biosimilars for the Treatment of Retinal Diseases: A Narrative Review. *Ophthalmol Ther*. 2022;11:959-982. doi:10.1007/s40123-022-00488-w
15. Gragoudas ES, Adamis AP, Cunningham JR, et al. Pegaptanib for neovascular age-related macular degeneration. *N Engl J Med*. 2004;351:2805-2816.
16. Gonzales CR. Enhanced efficacy associated with early treatment of neovascular age-related macular degeneration with pegaptanib sodium: an exploratory analysis. *Retina*. 2005;25:815-827.
17. Plyukhova AA, Budzinskaya MV, Starostin KM, et al. Comparative safety of bevacizumab, ranibizumab, and aflibercept for treatment of neovascular age-related macular degeneration (AMD): A systematic review and network meta-analysis of direct comparative studies. *J Clin Med*. 2020;9(5):1522. doi:10.3390/jcm9051522
18. DeCroos FCh, Reed D, Adam MK, et al. Treat-and-extend therapy using aflibercept for neovascular age-related macular degeneration: a prospective clinical trial. *Am J Ophthalmol*. 2017;180:142-150. doi:10.1016/j.ajo.2017.06.002
19. Nguyen QD, Das A, Do DV, et al. Brolucizumab: evolution through preclinical and clinical studies and the implications for the management of neovascular age-related macular degeneration. *Ophthalmology*. 2020;127(7):963-976. doi:10.1016/j.ophtha.2019.12.031
20. Bauman CR, Spaide RF, Vajzovic L, et al. Retinal vasculitis and intraocular inflammation after intravitreal injection of brolucizumab. *Ophthalmology*. 2020;127(10):1345-1359. doi:10.1016/j.ophtha.2020.04.017
21. Khanani AM, Guymer RH, Basu, et al. TENAYA and LUCERNE: Rationale and Design for the Phase 3 Clinical Trials of Faricimab for Neovascular Age-Related Macular Degeneration. *Ophthalmol Sci*. 2021 Nov;1(4):100076. doi:10.1016/j.xops.2021.100076
22. Liberski S, Wichrowska M, Kocięcki J. Aflibercept versus Faricimab in the treatment of neovascular age-Related macular degeneration and diabetic macular edema: A Review. *Int J Mol Sci*. 2022 Aug;23(16):9424. doi:10.3390/ijms23169424
23. Estarreja J, Mendes P, Silva C, Camacho P, Mateus V. The efficacy, safety, and efficiency of the off-Label use of bevacizumab in patients diagnosed with age-related macular degeneration: Protocol for a systematic review and meta-analysis. *JMIR Res Protoc*. 2023; 12: e38658. doi:10.2196/3858
24. Khanna S, Komati R, Eichenbaum DA, et al. Current and upcoming anti-VEGF therapies and dosing strategies for the treatment of neovascular AMD: a comparative review. *BMJ Open Ophthalmol*. 2019;4(1):e000398. doi:10.1136/bmjophth-2019-000398
25. Horner F, Lip PL, Mohammed BR, et al. Comparing effectiveness of three different anti-VEGF treatment regimens for neovascular age-related macular degeneration: two years' real-world clinical outcomes. *Clin Ophthalmol*. 2021 Apr;23(15):1703-1713. doi:10.2147/OPHTH.S305141
26. Gemenetzi M, Patel PJ. A Systematic review of the treat and extend treatment regimen with anti-VEGF agents for neovascular age-Related macular degeneration. *Ophthalmol Ther*. 2017;6:79-92. doi:10.1007/s40123-017-0087-5
27. Patel PJ, Villavicencio P, Hanumunthadu D. Systematic review of neovascular age-related macular degeneration disease activity criteria use to shorten, maintain or extend treatment intervals with anti-VEGF in clinical trials: implications for clinical practice. *Ophthalmol Ther*. 2023;12:2323-2346. doi:10.1007/s40123-023-00768-z
28. Abidin AD, Mohamed A, Munteanu C, et al. Intravitreal aflibercept following treat and extend protocol versus fixed protocol for treatment of neovascular age-related macular degeneration. *Int J Retina Vitreous*. 2021;7:74. doi:10.1186/s40942-021-00349-x
29. Rosenberg D, Deonarain DM, Gould J, et al. Efficacy, safety, and treatment burden of treat-and-extend versus alternative anti-VEGF regimens for nAMD: a systematic review and meta-analysis. *Eye*. 2022 Apr;37(1):6-16. doi:10.1038/s41433-022-02020-7
30. <https://health.gov.sk> › Zdroje › Oftalmologia-Liečba-vlhkej-formy-vekom-podmienenej-degeneracie-makuly-anti-VEGF-liek-mi-prostr-rezimu-Treat-and-Extend