

VYHODNOCENÍ KLINICKÝCH VÝSLEDKŮ IMPLANTACE TORICKÝCH NITROOČNÍCH ČOČEK VČETNĚ JEJICH ROTAČNÍ STABILITY

Pašková Barbora^{1,2}, Marešová Klára^{1,2}, Schreiberová
Zuzana^{1,2}, Malušková Miloslava^{1,2}, Karhanová Marta^{1,2}

¹Fakultní nemocnice Olomouc, Oční klinika

²Univerzita Palackého v Olomouci, Lékařská fakulta Univerzity,
Oční klinika

Autoři práce prohlašují, že vznik i téma odborného sdělení a jeho zveřejnění není ve střetu zájmů a není podpořeno žádnou farmaceutickou firmou. Práce nebyla zadána jinému časopisu ani jinde otištěna, s výjimkou kongresových abstrakt.

Podpořeno grantem Univerzity Palackého v Olomouci IGA_LF_2022_026 a MZ ČR – RVO (FNOI, 00098892).

Do redakce doručeno dne: 16. 11. 2023

Přijato k publikaci dne: 2. 1. 2024

Publikováno on-line: 12. 2. 2024



MUDr. Barbora Pašková, FEBO
LF UP a FN Olomouc
Zdravotníků 248/7
779 00 Olomouc
E-mail: barbora.paskova@fnol.cz

SOUHRN

Cíl: Cílem práce bylo vyhodnocení klinických výsledků implantace torické nitrooční čočky Acrysof IQ Toric SN6AT3_8 (Alcon Laboratories, Inc., Fort Worth, TX, USA) včetně zhodnocení její rotační stability.

Materiál a metodika: Do retrospektivní studie jsme zařadili 30 očí 16 pacientů (4 muže, 12 žen; průměrný věk 68 let) s hodnotou pravidelného rohovkového astigmatismu od -1,5 do -4,0 Dcyl. Všichni pacienti podstoupili nekomplikovanou operaci katarakty s implantací torické nitrooční čočky (TIOL) na Oční klinice LF UP a FN Olomouc během roku 2020. Kontrolní vyšetření proběhlo v rozmezí 3–6 měsíců po operaci katarakty. Sledovali jsme výslednou nekorigovanou zrakovou ostrost do dálky (UDVA), pooperační refrakci, rotační stabilitu implantované čočky a subjektivní spokojenost pacientů.

Výsledky: Průměrná hodnota předoperačního rohovkového astigmatismu byla $-2,41 \pm 0,67$ Dcyl. UDVA se zlepšila z průměrné hodnoty $0,45 \pm 0,25$ (vyjádřeno v decimálních hodnotách Snellenových optotypů) na hodnotu $0,91 \pm 0,16$. Hodnota sférického ekvivalentu $0,41 \pm 0,292$ se po operaci zlepšila na $-0,11 \pm 0,27$. Průměrná hodnota reziduálního pooperačního astigmatismu byla $-0,52 \pm 0,49$ Dcyl. Průměrná odchylka od plánované osy byla $4,87 \pm 4,75$. Subjektivní spokojenost hodnotili pacienti ve škále známek 1–5, průměrná známka byla 1,5.

Závěr: Implantace TIOL představuje u pacientů s rohovkovým astigmatismem a kataraktou bezpečné a efektivní řešení. Naše výsledky dokládají zlepšení UDVA, rotační stabilitu TIOL a subjektivní spokojenost pacientů s výsledkem operace.

Klíčová slova: operace katarakty, astigmatismus, torická nitrooční čočka, rotační stabilita

SUMMARY

EVALUATION OF CLINICAL RESULTS OF IMPLANTATION OF TORIC INTRAOCULAR LENSES INCLUDING THEIR ROTATIONAL STABILITY

Purpose: The aim of the study was to evaluate the clinical results of the toric intraocular lens Acrysof IQ Toric SN6AT3_8 (Alcon Laboratories, Inc., Fort Worth, TX, USA), including an evaluation of its rotational stability.

Material and methods: 30 eyes of 16 patients (4 males, 12 females; mean age 68 years) with regular corneal astigmatism ranging from -1.5 to -4.0 Dcyl were included in this retrospective study. All the patients underwent uncomplicated cataract surgery with the implantation of a toric intraocular lens (TIOL) at the Department of Ophthalmology of the Faculty of Medicine and Dentistry of Palacký University in Olomouc and University Hospital Olomouc during the course of 2020. Follow-up examinations were performed 3–6 months after cataract surgery. We monitored the resulting uncorrected distance visual acuity (UDVA), postoperative refraction, rotational stability of the implanted lens and subjective patient satisfaction.

Results: mean preoperative corneal astigmatism was -2.41 ± 0.67 Dcyl. UDVA improved from a mean value of 0.45 ± 0.25 (expressed in decimal Snellen optotype values) to 0.91 ± 0.16 . The spherical equivalent value of 0.41 ± 0.292 improved to -0.11 ± 0.27 postoperatively. The mean deviation from the planned axis was 4.87 ± 4.75 . Subjective satisfaction was rated by patients on a scale of 1–5, with a mean score of 1.5.

Conclusion: TIOL implantation is a safe and effective solution for patients with corneal astigmatism and cataract. Our results demonstrate improved UDVA, rotational stability of the TIOL and subjective patient satisfaction with the outcome of the surgery.

Key words: cataract surgery, astigmatism, toric intraocular lens, rotational stability

Čes. a slov. Oftal., 80, 2024, No. 3, p. 146–153

ÚVOD

Operace katarakty patří mezi nejčastější chirurgické nitrooční zákroky. Celosvětovým trendem je operovat stále mladší pacienty se zvýšenými nároky na výslednou pooperační centrální zrakovou ostrost (CZO) a co nejmenší závislost na brýlové korekci. Je tedy žádoucí se při výběru nitrooční čočky zaměřit nejen na sférickou, ale i astigmatickou vadu. Astigmatismus v malé míře (0,25 DCyl) je poměrně častou refrakční vadou. Hodnoty větší než 1,0 DCyl má asi 20 % a hodnoty větší než 2,0 DCyl má 5–10 % obyvatel, u pacientů s kataraktou se udává výskyt astigmatismu $\geq 1,5$ DCyl u 15 až 29 % populace [1,2]. V případě přítomnosti rohovkového astigmatismu a vhodné motivaci pacienta lze vyřešit sférickou i astigmatickou refrakční vadu v jednom kroku, a to implantací torické monofokální nitrooční čočky (TIOL). K dispozici máme v současné době široký výběr TIOL, příkladem je nitrooční čočka Acrysof IQ Toric SN6AT3_8 (Alcon Laboratories, Inc., Fort Worth, TX, USA). Jejimi hlavními přednostmi jsou stabilizační mechanismus open loop haptics, integrovaný filtr pro blokování fototoxického modrého světla a možnost vstupní incize 2,2 mm. Při implantaci TIOL je zásadní pečlivé provedení biometrie, přesné zaznačení osy a závěrečná rotace čočky do požadované pozice. I přes bezproblémový průběh operace a přesnou implantaci TIOL do předem určené osy může dojít k její pooperační rotaci a negativnímu ovlivnění výsledné CZO. K pooperační rotaci TIOL dochází nejčastěji bezprostředně po operaci [3,4]. Pro dosažení maximální rotační stability čočky je velmi důležité úplné odstranění viskoelastického materiálu z kapsulárního vaku [5] a také dodržení fyzického klidu pacienta v prvních hodinách po operaci.

Cílem naší studie bylo vyhodnotit klinické výsledky implantace této TIOL včetně její rotační stability. Zaměřili jsme se i na subjektivní spokojenosti pacientů po implantaci.

MATERIÁL A METODIKA

Design studie a charakteristika souboru

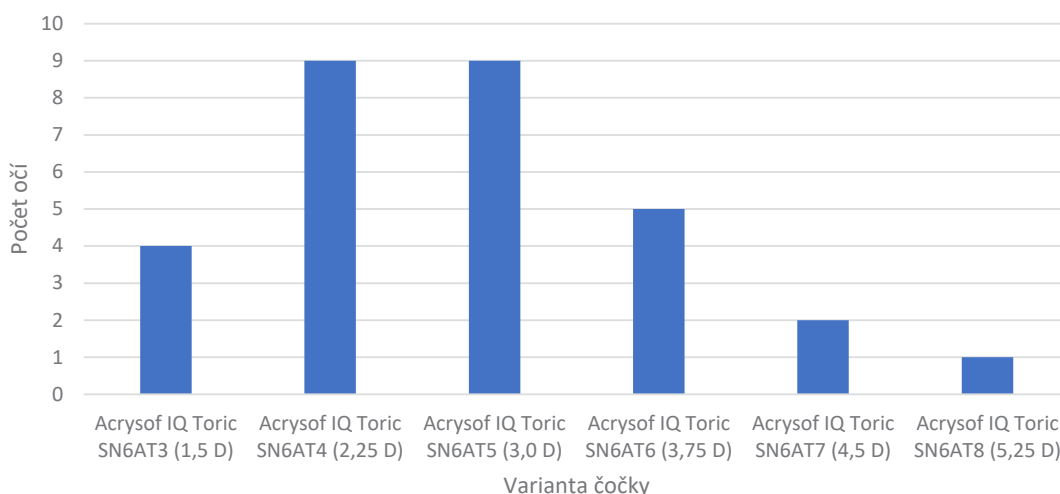
Retrospektivně jsme vyhodnotili celkem 30 očí 16 pacientů, kteří během roku 2020 podstoupili na Oční klinice Fakultní nemocnice v Olomouci nekomplikovanou operaci katarakty s implantací TIOL. Průměrný věk pacientů (4 muži, 12 žen) byl 68 let (rozmezí 41–75 let). Základním vstupním kritériem byla přítomnost katarakty a rohovkového astigmatismu $\geq 1,5$ DCyl a motivace pacienta. Vylučujícími kritérii byly nepravidelný rohovkový astigmatismus, stav po refrakční laserové operaci, komplikovaná operace katarakty, dystrofie rohovky, glaukomové onemocnění či onemocnění makuly.

Předoperační vyšetření

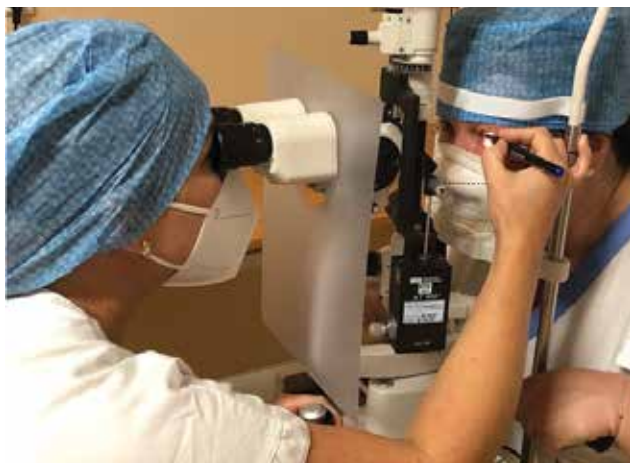U všech pacientů byla předoperačně vyšetřena nekorigovaná zraková ostrost do dálky (UDVA) pomocí Snellenových optotypů (výsledky jsou uvedeny v decimálních hodnotách Snellenových řádků), změřen nitrooční tlak pomocí bezkontaktního tonometru (Canon TX-20P), vyšetřena refrakce a keratometrie (Nidek ARK-1a), provedeno oftalmologické vyšetření předního i zadního segmentu v arteficiální mydriáze na šterbinové lampě a změřena biometrie (IOLMaster, Carl Zeiss Meditec AG) za použití SRK/T formule. Dle výsledků biometrie byla vybrána optická mohutnost TIOL. Pro výpočet TIOL jsme využili dostupný online kalkulátor doporučený výrobcem čoček (www.myalcon.cz). Následně byla vybrána varianta Acrysof IQ Toric SN6AT3_8, která vedla k nejnižší refrakční odchylce.

Operační technika

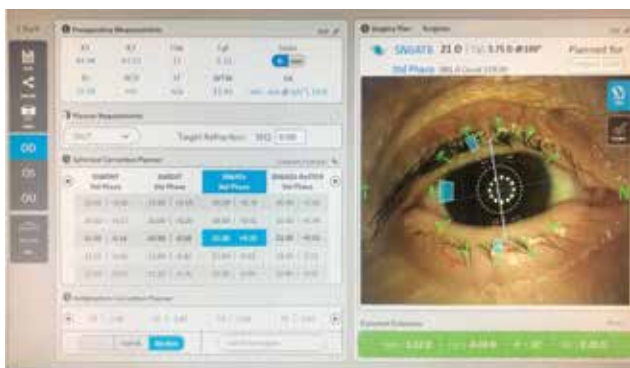Všechny operace byly provedeny dvěma zkušenými chirurgy, kdy v lokální topické anestezii temporálním řezem o velikosti 2,2 mm byla provedena cirkulární kapsulorhexe, fakoemulzifikace, irigace/aspirace a implantace čočky Acrysof IQ Toric SN6AT3_8 do vaku s rotací do předem určené osy. Modely SN6AT3_8 korigují



Graf 1. Jednotlivé zastoupení varianty čočky Acrysof IQ Toric v souboru



Obrázek 1. Předoperační manuální značení osy u pacienta sedícího za štěrbinovou lampou



Obrázek 2. Předoperační značení osy pomocí navigačního systému VERION

pravidelný rohovkový astigmatismus od 1,5 D do 5,25 D. Jednotlivé zastoupení variant čoček je shrnuto v Grafu 1. Osa byla zaznačena předoperačně dvěma způsoby. Nejprve manuálně v arteficiální mydriáze za štěrbinovou lampou. Na oku připravenému k operaci byly při limbu fixem zaznačeny značky toricity. Úhel rotace byl určen pomocí nakloněného paprsku a stupnice na štěrbinové lampě (Obrázek 1). Následně byl použit navigační systém Verion bez navození arteficiální mydriázy. Po vytvoření operačního plánu byla na oku vytvořena digitální značka a dle naskenovaných cév následně promítnul systém na operované oko do operačního mikroskopu navigační značky a linie (Obrázek 2). Pooperačně pacienti setrvali na stacionáři minimálně jednu hodinu. Následně byli podrobně edukováni o nutnosti klidového režimu.

Pooperační výsledky

Pacienti byli pozváni ke kontrole za 3–6 měsíců od operace katarakty. Pooperačně jsme sledovali UDVA, pooperační refrakci, keratometrii, pozici, rotační stabilitu implantované čočky a subjektivní spokojenost pacientů. Pro zjištění rotační stability TIOL byla navozena

arteficiální mydriáza a pomocí naklonění paprsku na štěrbinové lampě jsme odečetli pozici čočky. Ke zjištění subjektivní spokojenosti pacientů jsme využili dotazníku, který obsahoval 5 otázek týkající se spokojenosti pacientů po implantaci TIOL. Otázky byly zaměřené na spokojenost s viděním do dálky bez korekce a přítomnost fotických fenoménů. Hodnoceny byly na škále známek 1–5. Znamka 1 – spokojen, žádné obtíže; znamka 2 – spokojen, mám mírné potíže, které mě neobtěžují; znamka 3 – nespokojen, mám obtíže, které mě obtěžují; znamka 4 – nepokojen, mám obtíže, které nelze akceptovat; znamka 5 – pro nespokojenost provedena explantace.

Statistická analýza

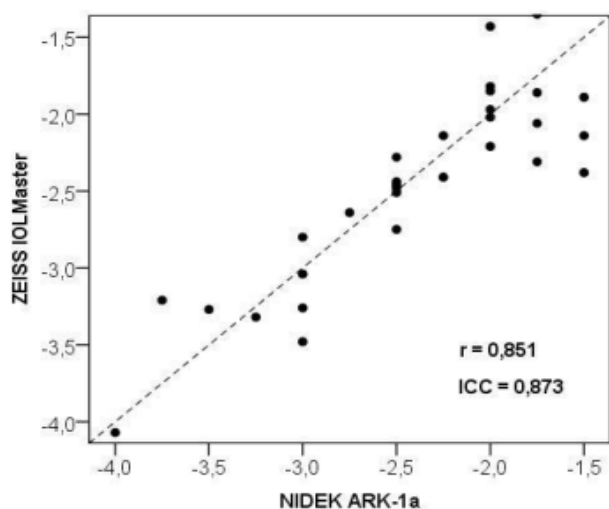
K analýze dat byl použit statistický software IBM SPSS Statistics verze 23 (Armonk, NY: IBM Corp.). K porovnání kvantitativních parametrů měřených před operací a po operaci byl použit Wilcoxonův párový test, resp. Studentův párový test, v závislosti na normalitě dat. K ověření normální distribuce byl použit Shapiro-Wilkův test. K posouzení závislosti byly počítány Spearmanovy korelační koeficienty. Shoda mezi měřeními keratometrie (Nidek ARK-1a a Zeiss IOLMaster), resp. shoda mezi osou implantace a výslednou osou, byla posouzena pomocí koeficientu ICC. Rozdělení záporných a kladných odchylek od plánované osy (rotace po směru a proti směru hodinových ručiček) bylo porovnáno s rovnoměrnou distribucí pomocí Chí-kvadrát testu. Všechny testy byly dělány na hladině signifikance 0,05.

VÝSLEDKY

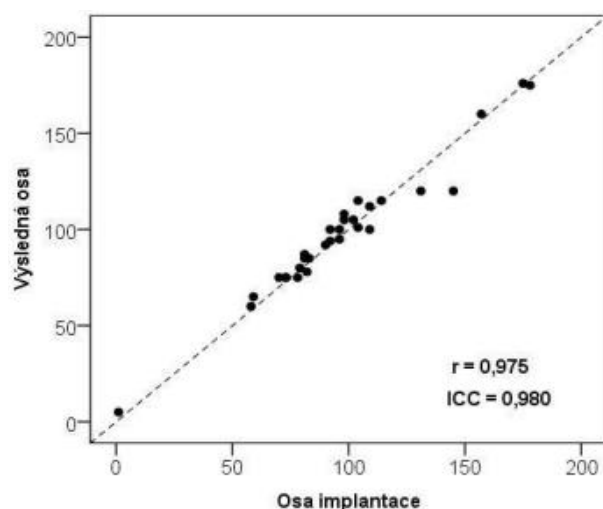
Průměrná hodnota předoperačního rohovkového astigmatismu byla $-2,41 \pm 0,67$ Dcyl (Nidek ARK-1a). Při měření biometrie vycházela průměrná hodnota rohovkového astigmatismu $-2,46 \pm 0,67$ DCyl (IOLMaster, Carl Zeiss Meditec AG). Mezi hodnotami keratometrie získanými pomocí dvou přístrojů Nidek ARK-1a a IOLMaster nebyl prokázán signifikantní rozdíl ($p = 0,380$). Hodnota Spearmanova korelačního koeficientu $r = 0,873$ vypovídá o vysoké korelaci (Graf 2).

UDVA se po operaci zlepšila z průměrné hodnoty $0,45 \pm 0,25$ (vyjádřeno v decimálních hodnotách) na hodnotu $0,91 \pm 0,16$. Došlo ke statisticky významnému zlepšení pooperační UDVA ($p < 0,0001$). Hodnota sférického ekvivalentu (SE) $0,41 \pm 0,29$ se pooperačně zlepšila na $-0,11 \pm 0,27$. Sférická hodnota se z $0,31 \pm 0,01$ D změnila na $0,01 \pm 0,30$ D.

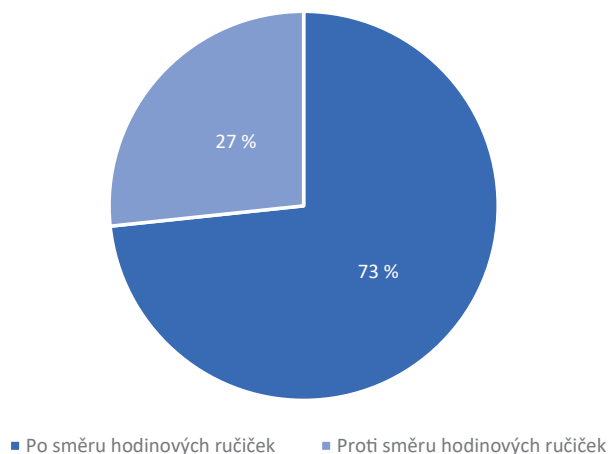
Průměrná odchylka od plánované osy byla $4,87 \pm 4,75^\circ$ (minimum 0° , maximum 25°). Nebyl prokázán signifikantní rozdíl mezi osou implantace a výslednou osou ($p = 0,075$). Spearmanův korelační koeficient pro korelaci mezi osou implantace a výslednou osou $r = 0,975$ vypovídá o velmi vysoké korelaci. Hodnota koeficientu ICC = 0,980 vypovídá o vysoké shodě (Graf 3). K rotaci po směru hodinových ručiček došlo v 73,3 % případů



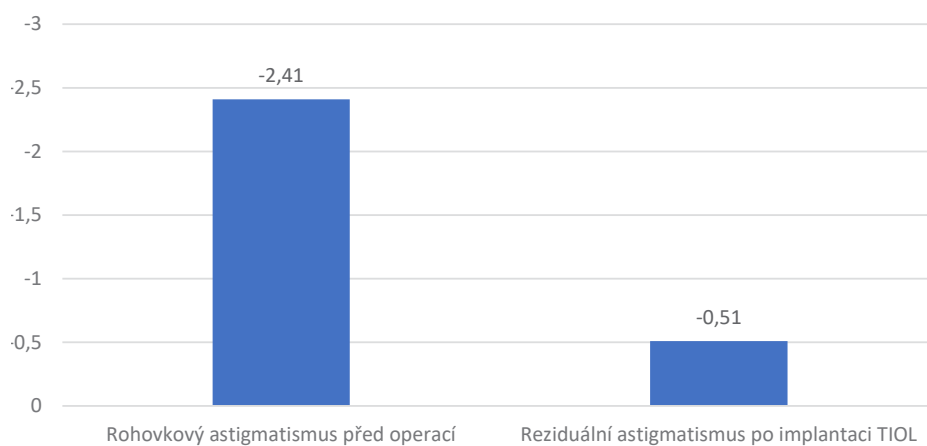
Graf 2. Porovnání měření keratometrie dvou přístrojů Nidek ARK-1a a Zeiss IOLMaster
ICC – Interclass Correlation Coefficient, r – hodnota Spearmanova korelačního koeficientu



Graf 3. Porovnání osy implantace a výsledné osy TIOL
TIOL – torická nitrooční čočka, ICC – Interclass Correlation Coefficient, r – hodnota Spearmanova korelačního koeficientu



Graf 4. Procentuální zastoupení směru rotace implantované TIOL
TIOL – torická nitrooční čočka



Graf 5. Porovnání předoperačního rohovkového astigmatismu a reziduálního pooperačního astigmatismu
TIOL – torická nitrooční čočka

a v 26,7 % případů proti směru hodinových ručiček. Při porovnání kladných a záporných odchylek od plánované osy s rovnoměrnou distribucí nebyl prokázán signifikantní rozdíl ($p = 0,063$) (Graf 4).

Průměrná reziduální refrakce po implantaci TIOL měřená přístrojem Nidek ARK-1a byla $-0,52 \pm 0,49$ Dcyl. V porovnání s předoperační rohovkovou keratometrií $-2,4 \pm 0,68$ Dcyl měřenou Nidek ARK-1a došlo k signifikantnímu snížení hodnot ($p < 0,0001$) (Graf 5).

Subjektivní spokojenost byla hodnocena ve škále známek 1–5. Průměrná známka byla 1,5 (Tabulka 1). Při cíleném dotazu na pseudofakické dysfotopsie nemělo 20 očí žádné potíže (známka 1), mírné obtíže (známka 2) byly popisovány u 5 očí a u 5 očí jsme zaznamenali obtíže, které obtěžují (známka 3). Ve skupině se známkou 3 udávali pacienti negativní dysfotopsie u 4 očí a u 1 oka pacient udával rušivý dojem typu glare.

DISKUZE

Stěžejním parametrem pro implantaci TIOL je předoperační hodnota rohovkového astigmatismu. Dle literatury je doporučováno korigovat hodnoty astigmatismu ≥ 1 Dcyl [6,7]. Pro co nejpřesnější pooperační výsledek je vhodné změřit keratometrii na dvou různých přístrojích. V našem sledování jsme hodnoty astigmatismu získali pomocí automatického keratometru Nidek ARK-1a a optického biometru IOLMaster. Mezi změřenými hodnotami jsme neprokázali signifikantní rozdíl ($p = 0,380$). Každopádně doporučujeme měření provést na obou přístrojích. Pokud by avšak u některého pacienta došlo k významnému rozdílu mezi hodnotami rohovkového astigmatismu, je žádoucí se zaměřit na případnou poruchu stability slzného filmu. Ve studii Röggl a kol. [8] se po aplikaci umělých slz hodnota astigmatismu změnila o více jak 0,5 Dcyl u 34,4 % očí.

V našem souboru jsme dále hodnotili zlepšení SE z $0,41 \pm 2,92$ na $-0,11 \pm 0,27$ a změnu sférických dioptrií z $0,31 \pm 2,01$ D na $0,01 \pm 0,30$ D. Tyto výsledky potvrzuje i pooperační UDVA, která byla $\geq 0,63$ u 100 % pacientů. V literatuře je popisován obdobný efekt, kdy je po implantaci TIOL dosažena CZO $\geq 0,5$ v 70–100 % pacientů [4,9]. Ve studii Holland a kol. [10] porovnávali výsledky implantace torické Acrysof IOL a její netorické varianty u hodnot astigmatismu $\geq 0,75$ Dcyl, kdy 92,2 % s TIOL mělo UDVA $\geq 0,5$ oproti 81,4 % s netorickou variantou čočky.

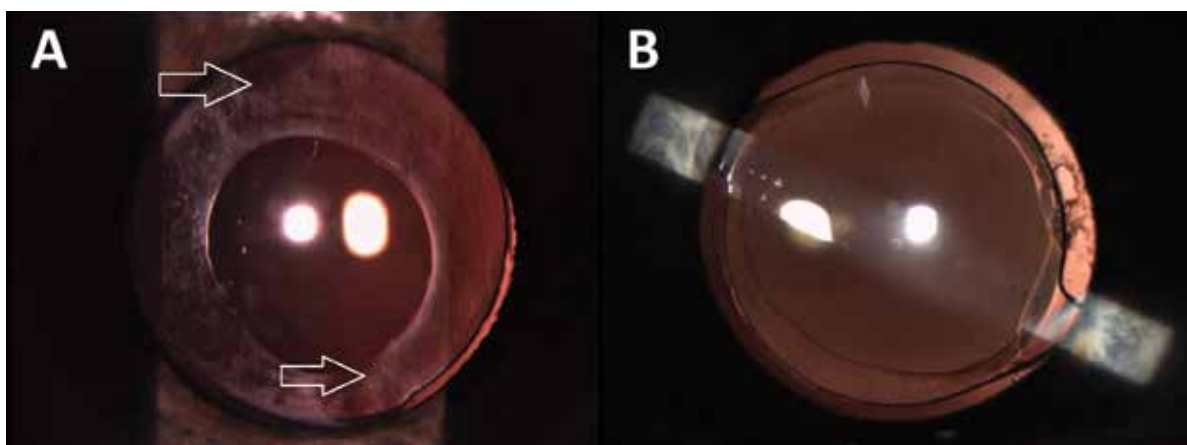
Nekomplikovaný průběh operace je základním předpokladem pro správné umístění TIOL a minimalizaci možnosti decentrace. Při značení osy toricity je doporučováno, aby byl pacient sedící, z důvodu zamezení cyklotorze. V práci Ciccio A.E. a kol. [11] je popisována cyklotorze od $0,5^\circ$ do $17,5^\circ$, s průměrnou hodnotou $4,05^\circ$. Při manuálním zaznačení se pohybuje odchylka od plánované osy do $4,9^\circ$ [12]. Nesporná výhoda této metody je nenáročnost na vybavení. Mezi rizika patří vyplavení, nebo rozšíření inkoustové značky během operace a následná nepřesnost v implantaci TIOL. Naopak pomocí navigačních systémů lze peroperačně využít obraz nejen na závěrečnou centraci čočky, ale i umístění vstupních incizí a zobrazení velikosti kapsulorhexe. V naší studii jsme využili obou systémů značení osy.

Průměr kapsulorhexe by měl být o 0,5 mm menší, než je optická část čočky. Čočka Acrysof IQ Toric má průměr optické části 6 mm, optimální velikost kapsulorhexe je tedy 5,5 mm. Příliš malá kapsulorhexe může mít nežádoucí vliv na kontrakci kapsuly a následnou nežádoucí rotaci TIOL [13,14]. Implantace TIOL je obtížná zejména u pacientů s nedostatečně navozenou mydriázou, což vidáme například u pacientů s diabetem mellitem či peroperačním rozvojem IFIS (Intraoperative Floppy Iris Syndrom) [15]. U pacientů s IFIS je charakteristický rozvoj peroperační trias: nestabilní „vlající“ duhovka, nedostatečně široká zornice a progresivní mióza s tendencí prolapsu duhovky do rohovkových incizí [16]. Úzká zornice znemožňuje provést optimální kapsulorhexi a snižuje vizualizaci torických značek umístěných v periférii optiky TIOL, což může vést následně k nesprávné rotaci nitrooční čočky [15]. Abychom navodili větší mydriázu a dosáhli tak lepší vizualizace zorného pole, je u pacientů s rozvojem IFIS všeobecně doporučována aplikace 0,2 mg/ml adrenalinu, nebo viskoelastického materiálu s vysokým obsahem kyseliny hyaluronové do přední komory. Manuálně lze zornici rozšířit pomocí zornicových expandérů. Další variantou jsou duhovkové háčky, které navíc můžeme zarovnat do příslušné osy astigmatismu a dosáhneme tak přesnějšího umístění TIOL [17]. Přestože je nedostatečně navozená mydriáza u těchto pacientů považována za rizikový faktor v adekvátním umístění TIOL, není jednoznačně pokládána za kontraindikaci v implantaci torických čoček. Zda může peroperační rozvoj IFIS ovlivnit výslednou stabilitu TIOL, nebylo dosud žádnou studií potvrzeno. Absolutně

Tabulka 1. Dotazník spokojenosti pacientů po implantaci TIOL

Hodnocení spokojenosti	Počet pacientů
1 spokojen, žádné obtíže neudává	20
2 spokojen, mám mírné obtíže, které mě neobtěžují	5
3 nespokojen, mám obtíže, které mě obtěžují	5
4 nespokojen, mám obtíže, které nelze akceptovat	0
5 pro nespokojenost provedena explantace	0

TIOL – torická nitrooční čočka



Obrázek 3. (A) Hůře viditelné markery toricity (šipky) při menší kapsulorhexi. **(B)** Velmi dobrá viditelnost markerů toricity

nevhodným kandidátem k implantaci TIOL jsou pacienti s vrozenou či získanou zonulopatií. Relativní kontraindikací jsou jizvy na rohovce způsobující nepravidelný astigmatismus, jenž nemusí být implantací TIOL plně eliminován. TIOL je nutné pečlivě zvážit také u pacientů s diagnostikovaným onemocněním sítnice, dystrofií rohovky, glaukomem či uveitidou, u kterých nemusí být výsledná CZO vzhledem k primární diagnóze uspokojivá [18]. Všechny tyto faktory jsme v naší studii zohlednili ve vylučovacích kritériích. Nicméně je třeba si uvědomit, že právě u pacientů s jiným očním onemocněním, které může ovlivňovat zrakové funkce, má korekce torické vady významný vliv na výslednou zrakovou ostrost a spokojenost pacienta. Dalším významným faktorem při pečlivém zvážení implantace TIOL je zhodnocení úhlu alfa. V případě, že je vyšší než 0,5 mm, může pooperačně docházet ve vyšší míře k rozvoji refrakčního překvapení [19,20]. Úhel alfa (či kappa) jsme však v našem souboru nevyšetřovali.

Stěžejní částí studie bylo porovnání rotační stability čočky. Neprokázali jsme signifikantní rozdíl mezi osou implantace a výslednou osou, což je ideální pooperační stav. Jde zejména o výsledek precizní práce operátora a také dobré stability IOL. V našem souboru byla odchylka od plánované osy v průměru 4,87°. Podobné výsledky ukazuje studie Miyake a kol. [4], kde byla rotace menší než 5° u 76,7 % očí, 2 roky po operaci katarakty. Pooperační pozice TIOL může být ovlivněna několika faktory. Důležitou roli hraje i typ a materiál čočky. Mezi základní typy haptik TIOL patří plate a loop. U haptik typu plate dochází během dvou týdnů k celkovému a symetrickému spojení vaku, což vede k nižší rotaci v pozdějším pooperačním období. U čoček designu loop haptik dochází k asymetrické fúzi ve směru hodinových ručiček, pozdní rotace čočky je běžnější [21]. K pooperační rotaci TIOL více než 10° dochází nejčastěji do 10 dnů od operace katarakty [4]. Vysokou rotační stabilitu vykazují hydrofobní akrylátové TIOL, kde vzniká adheze mezi zadním pouzdem a čočkou. Weinand a kol. [22] uvádí, že po 6 měsících od implantace akrylátové TIOL byla

průměrná pooperační rotace 0,9–1,8°. Podobnou studii provedli i Koshy a kol. [23], kde byla pooperační rotace $2,7 \pm 2,0^\circ$. Kwartz a kol. [24] uvádí průměrnou pooperační rotaci 2–3° po 2 letech od operace katarakty. Ohledně směru pooperační rotace čočky Acrysof IQ Toric není v literatuře jasné stanovisko, zda dochází k rotaci po směru [4,25], proti směru hodinových ručiček [26], nebo nedochází k rotaci vůbec [27]. Ve studii Shah GD a kol. [28] v 76,2 % došlo k rotaci po směru hodinových ručiček a v 23,8 % proti směru hodinových ručiček. Stejných výsledků jsme dosáhli i v naší studii, kde byla tendence rotace TIOL po směru hodinových ručiček v 73,3 % případů.

Rotace TIOL a vychýlení z osy může mít negativní vliv na kvalitu vidění. Je prokázáno, že rotace čočky o 10° sníží efekt toricity o 1/3, rotace o 20° sníží efekt toricity o 2/3 a při rotaci o 30° je korekční účinek zcela vyrušen [29]. Odchýlení o 5° je v pořádku a hranice k chirurgické revizi je odchýlení o 10° [10]. V našem souboru došlo k rotaci o více než 10° ve 2 případech s tím, že maximální hodnota odchýlení od osy byla o 25°. V tomto případě byla implantovaná čočka Acrysof IQ Toric SN6T3, to znamená nižší cylindrická korekce. Pooperačně byla UDVA 1,0 a subjektivní spokojenost vysoká, známka 1. Ve druhém případě byla rotace od osy o 11°, UDVA 1,0 a také vysoká subjektivní spokojenost. Vzhledem k výborné pooperační UDVA a vysoké subjektivní spokojenosti pacientů jsme neindikovali ani v jednom případě chirurgickou rotaci nebo explantaci čočky. Výsledná osa může být mimo jiné ovlivněna nepřesným předoperačním značením a/nebo pooperačním odečtením pozice. Kontrolu pozice TIOL lze provádět v arteficiální mydriáze za šterbinovou lampou. Limitujícími faktory jsou: nepřesné odečtení hodnoty na stupnici, nesprávná poloha hlavy pacienta, ale i nedokonalá vizualizace markerů toricity při malé kapsulorhexi a fimóze předního pouzdra (Obrázek 3). V současné době jsou již dostupné i jiné přesnější metody, jako je fotografie předního segmentu a následná analýza v softwarech, vytvořených k porovnání plánované a výsledné osy toricity.

Zbytková refrakční vada a reziduální astigmatismus může mít vliv na výslednou subjektivní nespokojenost pacienta a horší CZO. Příčiny vzniku jsou různé, od nepřesně provedeného biometrického vyšetření [30], až po pozici chybu TIOL. Ve studii Bauer NJ a kol. [31] byla hodnota reziduálního astigmatismu po implantaci Acrysoft IQ Toric $\leq 1,00$ DCyl u 91 % očí. Výsledky potvrzuje i naše studie, kde hodnota pooperačního reziduálního astigmatismu byla $-0,52 \pm 0,49$ DCyl. Zbytková refrakce $-0,75$ DCyl je pacientem ještě obvykle dobře snášena. Při vzniku rušivé odchylky od emetropického záměru je vhodné zvážit doplnění laserové rohovkové refrakční chirurgie [32].

Posledním zkoumaným parametrem byla subjektivní spokojenost pacientů. Dle literatury obecně platí, že pacienti s implantovanou monofokální TIOL jsou velmi spokojeni [9]. Pooperační spokojenost pacientů může být ovlivněna vznikem rušivých dysfotopsií. Pacienti s implantovanou čočkou Acrysof IQ Toric udávají menší četnost pooperačního glare oproti skupině pacientů, kteří podstoupili rohovkové relaxační incize [33]. Pozitivní dysfotopsie jsou až 3,5krát častější po implantaci multifokálních nitroočních čoček [34]. Jejich intenzita a frekvence se v čase díky neuroadaptaci snižuje. V sou-

boru 30 očí byla vysoká spokojenost pacientů se známou 1 v 66,7 % očí.

Slabinou naší studie je fakt, že operaci prováděli dva chirurgové. Nicméně se jednalo o velmi zkušené operátory (KM, IŠ). Mezi další slabinu studie patří fakt, že jsme nevyhodnocovali nejlépe korigovanou zrakovou ostrost (BCVA) před operací a po operaci katarakty. Jednalo se o retrospektivní studii a tento údaj nebyl bohužel dostupný u všech pacientů.

ZÁVĚR

Na základě našich zkušeností je implantace TIOL u pacientů s rohovkovým astigmatismem a kataraktou bezpečné a efektivní řešení. Prezentované výsledky dokládají zlepšení UDVA, rotační stabilitu TIOL a subjektivní spokojenost pacientů s výsledkem operace.

Poděkování

MUDr. Ireně Šínové, Ph.D., FEBO, která společně s MUDr. Klárou Marešovou, Ph.D., FEBO operovala pacienty zařazené do studie.

LITERATURA

- Maedel S, Hirschschall N, Chen YA, Findl O. Rotational performance and corneal astigmatism correction during cataract surgery: aspheric toric intraocular lens versus aspheric nontoric intraocular lens with opposite clear corneal incision. *J Cataract Refract Surg*. 2014;40(8):1355-1362.
- Břešťák M, Mašek P, Pašta J. 60 let nitrooční čočky. *Oftalmologie*. Hradec Králové: Nucleus HK;2010.130.
- Inoue Y, Takehara H, Oshika T. Axis Misalignment of Toric Intraocular Lens: Placement Error and Postoperative Rotation. *Ophthalmology*. 2017;124(9):1424-1425.
- Miyake T, Kamiya K, Amano R, Iida Y, Tsunehiro S, Shimizu K. Long-term clinical outcomes of toric intraocular lens implantation in cataract cases with preexisting astigmatism. *J Cataract Refract Surg*. 2014;40(10):1654-1660.
- Horn JD. Status of toric intraocular lenses. *Curr Opin Ophthalmol*. 2007;18(1):58-61.
- Mendicute J, Irigoyen C, Aramberri J, Ondarra A, Montés-Micó R. Foldable toric intraocular lens for astigmatism correction in cataract patients. *J Cataract Refract Surg*. 2008;34(4):601-607.
- Statham M, Apel A, Stephensen D. Comparison of the AcrySof SA60 spherical intraocular lens and the AcrySof Toric SN60T3 intraocular lens outcomes in patients with low amounts of corneal astigmatism. *Clin Exp Ophthalmol*. 2009;37(8):775-779.
- Röggla V, Leydolt C, Scharthmüller D, et al. Influence of Artificial Tears on Keratometric Measurements in Cataract Patients. *Am J Ophthalmol*. 2021;221:1-8.
- Lubiński W, Kaźmierczak B, Gronkowska-Serafin J, Podborczyńska-Jodko K. Clinical Outcomes after Uncomplicated Cataract Surgery with Implantation of the Tecnis Toric Intraocular Lens. *J Ophthalmol*. 2016;2016:3257217.
- Holland E, Lane S, Horn JD, Ernest P, Arleo R, Miller KM. The AcrySof Toric intraocular lens in subjects with cataracts and corneal astigmatism: a randomized, subject-masked, parallel-group, 1-year study. *Ophthalmology*. 2010;117(11):2104-2111.
- Ciccio AE, Durrie DS, Stahl JE, Schwendeman F. Ocular cyclotorsion during customized laser ablation. *J Refract Surg*. 2005;21(6):S772-S774.
- Visser N, Berendschot TT, Bauer NJ, Jurich J, Kersting O, Nuijts RM. Accuracy of toric intraocular lens implantation in cataract and refractive surgery. *J Cataract Refract Surg*. 2011;37(8):1394-1402.
- Elmohamady MN, Elhabbak A, Gad EA. Circular YAG laser anterior capsulotomy for anterior capsule contraction syndrome. *Int Ophthalmol*. 2019;39(11):2497-2503.
- Singh A, Kapoor G, Baranwal VK, Kalra N. Rotational stability of Toric intraocular lenses. *Med J Armed Forces India*. 2022;78(1):68-73.
- Brožová M. Trendy soudobé oftalmologie, svazek 12. Praha (Česká Republika): Galén; 2019. Multifokální nitrooční čočky-typy a indikace; p. 13-35.
- Chang DF, Campbell JR. Intraoperative floppy iris syndrome associated with tamsulosin. *J Cataract Refract Surg* 2005;31:664-663.
- Ganesh S, Brar S, Chakma A. A new intraocular lens marker to guide the implantation of toric intraocular lenses in small and mid-dilating pupils. *Indian J Ophthalmol*. 2023;71(5):2251-2253.
- Singh VM, Ramappa M, Murthy SI, Rostov AT. Toric intraocular lenses: Expanding indications and preoperative and surgical considerations to improve outcomes. *Indian J Ophthalmol*. 2022;70:10-23.
- Park CY, Oh SY, Chuck RS. Measurement of angle kappa and centration in refractive surgery. *Curr Opin Ophthalmol*. 2012;23:269-275.
- Piracha AR. Using angle alpha in premium IOL screening. *Cataract Refract Surg Today*. 2016;3:24-25.
- Mallias I, Mylova P, Tassiopoulou A. Correction of astigmatism with toric intraocular lenses. *Ophthalmology Journal*. 2017;2:49-53.
- Weinand F, Jung A, Stein A, Pfützner A, Becker R, Pavlovic S. Rotational stability of a single-piece hydrophobic acrylic intraocular lens: new method for high-precision rotation control. *J Cataract Refract Surg*. 2007;33(5):800-803.
- Koshy JJ, Nishi Y, Hirschschall N, et al. Rotational stability of a single-piece toric acrylic intraocular lens. *J Cataract Refract Surg*. 2010;36(10):1665-1670.
- Kwartz J, Edwards K. Evaluation of the long-term rotational stability of single-piece, acrylic intraocular lenses. *Br J Ophthalmol*. 2010;94(8):1003-1006.
- Garzón N, Poyales F, de Zárate BO, Ruiz-García JL, Quiroga JA. Evaluation of rotation and visual outcomes after implantation of monofocal and multifocal toric intraocular lenses. *J Refract Surg*. 2015;31(2):90-97.
- Oshika T, Fujita Y, Hirota A, et al. Comparison of incidence of repositioning surgery to correct misalignment with three toric intraocular lenses. *Eur J Ophthalmol*. 2020;30(4):680-684.

27. Potvin R, Kramer BA, Hardten DR, Berdahl JP. Toric intraocular lens orientation and residual refractive astigmatism: an analysis. *Clin Ophthalmol*. 2016;10:1829-1836.
28. Shah GD, Praveen MR, Vasavada AR, Vasavada VA, Rampal G, Shastry LR. Rotational stability of a toric intraocular lens: influence of axial length and alignment in the capsular bag. *J Cataract Refract Surg*. 2012;38(1):54-59.
29. Novis C. Astigmatism and toric intraocular lenses. *Curr Opin Ophthalmol*. 2000;11(1):47-50.
30. Raman S, Redmond R. Reasons for secondary surgical intervention after phacoemulsification with posterior chamber lens implantation. *J Cataract Refract Surg*. 2003;29(3):513-517.
31. Bauer NJ, de Vries NE, Webers CA, Hendrikse F, Nuijts RM. Astigmatism management in cataract surgery with the AcrySof toric intraocular lens. *J Cataract Refract Surg*. 2008;34(9):1483-1488.
32. Veselá M, Baráková D, Bujalková D, Garajová D. The Effect of Toric Multifocal Lens Rotation on Visual Quality. *Cesk Slov Oftalmol*. 2016;72(2):3-11.
33. Mingo-Botín D, Muñoz-Negrete FJ, Won Kim HR, Morcillo-Laiz R, Rebolleda G, Oblanca N. Comparison of toric intraocular lenses and peripheral corneal relaxing incisions to treat astigmatism during cataract surgery. *J Cataract Refract Surg*. 2010;36(10):1700-1708.
34. de Silva SR, Evans JR, Kirthi V, Ziaei M, Leyland M. Multifocal versus monofocal intraocular lenses after cataract extraction. *Cochrane Database Syst Rev*. 2016;12: Art. No.: CD003169. doi: 10.1002/14651858.CD003169.pub4