

Selhání primární zadní kontinuální kapsulorexe? Kazuistika

Novák Jan¹, Otrošinová Marianna¹, Kubíková Lucie¹,
Krásnik Vladimír²

¹Nemocnice Pardubického kraje a.s., Pardubická nemocnice, Oční oddělení

²Klinika oftalmologie LF a UK, Bratislava



První autor:

Doc. MUDr. Jan Novák, CSc., FEBO

Korespondenční autor:

MUDr. Marianna Otrošinová, FEBO

Kyjevěská 44

533 03 Pardubice

E-mail: ivancova.marianna@gmail.com

Do redakce doručeno dne: 12. 12. 2024

Přijato k publikaci dne: 17. 3. 2025

Publikováno on-line: 23. 5. 2025

Autoři práce prohlašují, že vznik i téma odborného sdělení a jeho zveřejnění není ve střetu zájmů a není podpořeno žádnou farmaceutickou firmou. Práce nebyla zadána jinému časopisu ani jinde otištěna, s výjimkou kongresových abstrakt a doporučených postupů.

SOUHRN

Cílem práce je na ojedinělém případě pacienta po nadstandardní operaci šedého zákalu s preventivní primární zadní cirkulární kapsulorexi (PCCC, z angl. posterior continuous curvilinear capsulorhexis) prezentovat možný vznik proliferativní sekundární katarakty. Vzhledem k negativnímu vlivu na zrakové funkce bylo rozhodnuto o ošetření Nd:YAG laserem, které bylo úspěšné s použitím minimální energie ale s porušením přední hyaloidní membrány.

Kazuistika

65letý muž podstoupil na našem pracovišti v roce 2020 nekomplikovanou operaci šedého zákalu obou očí, oboustranně s primární PCCC s implantací tenzního kroužku a umělé nitrooční čočky do pouzdra. V únoru 2023 byl na doporučení spádového očního lékaře vyšetřen na naší ambulanci pro snížení zrakové ostrosti vpravo. Dominantní bylo rozmazané vidění. Diagnóza proliferativní formy sekundární katarakty byla potvrzena a zdokumentována pomocí fotografie předního segmentu v retroiluminaci a předněsegmentového OCT (Optovue, Avanti RTVue XR). Pacient byl indikován k Nd:YAG laserové disrupci proliferací v prostoru PCCC na pravém oku. Návrat zrakové ostrosti k původnímu stavu byl potvrzením správné diagnózy. V literárním přehledu a v diskuzi je shrnuta aktuální problematika sekundární katarakty a použití primární PCCC.

Závěr: Sekundární katarakta je hlavní dlouhodobou komplikací moderní chirurgie katarakty. Jednou z možných řešení je preventivní provedení jednoduché PCCC, která může být provázena ojedinělým selháním.

Klíčová slova: primární zadní cirkulární kapsulorexe, PCCC, proliferace, Nd:YAG laser

SUMMARY

Failure of Primary Posterior Continuous Curvilinear Capsulorhexis? A Case Report

The aim of the study is to present the possible development of proliferative secondary cataracts in the unique case of a patient having undergone premium cataract surgery with preventive primary posterior continuous curvilinear capsulorhexis (PCCC). Due to the negative effect on visual functions, it was decided to treat the patient with an Nd:YAG laser, which was successful using minimal energy but resulted in damage to the anterior hyaloid membrane.

Case report

In 2020, a 65-year-old man underwent uncomplicated cataract surgery in both eyes at our clinic bilaterally with primary PCCC with implantation of a tension ring and an artificial intraocular lens into the capsule. In February 2023, on the recommendation of the area ophthalmologist, he was examined at our outpatient clinic due to a decrease of visual acuity in the right eye. Blurred vision predominated. A diagnosis of proliferative form of secondary cataract was confirmed and documented using a photo of the anterior segment in retroillumination and anterior segment OCT (Optovue, Avanti RTVue XR). The patient was indicated for Nd:YAG laser disruption by proliferation in the PCCC space in the right eye. The return of visual acuity to its original state confirmed the correct diagnosis. The literature review and discussion summarize the current issue of secondary cataracts and the use of primary PCCC.

Conclusion: Secondary cataract is the main long-term complication of modern cataract surgery. One of the possible solutions is the preventive implementation of a simple PCCC, which may be accompanied by isolated failure.

Key words: primary posterior continuous curvilinear capsulorhexis, PCCC, proliferations, Nd:YAG laser

Čes. a slov. Oftal., 81, 2025, No. x, p.

ÚVOD

Operace katarakty metodou fakoemulsifikace je nevratným traumatem, po kterém následují vždy individuálně podmíněné reparační procesy. Na nich se podílejí jak reziduální buňky v pouzdře čočky (A,B,D-buňky) tak vces-

tovalé monocyty/makrofágy. Fibroproliferativní změny pouzdra po operaci šedého zákalu se vytvářejí dříve nebo později v celém rozsahu pouzdra původní lens crystallina u 100 % operovaných očí. K poklesu zrakové ostrosti (ZO) dochází teprve s postižením centrální části zadního pouzdra a zejména v ose vidění. V běžné oftalmologické

praxi je proto za sekundární kataraktu považována pouze opacifikace zadního pouzdra čočky (PCO, z angl. Posterior capsular opacification) v oblasti ose vidění [1,2]. PCO se obvykle hodnotí v celém rozsahu optiky nitrooční čočky (NOČ), popřípadě projekce zornice. Vznik PCO je také běžně považován za hlavní ukazatel kvality provedení operace, popřípadě hledisko úspěšnosti různých chirurgických technik či kvality konstrukce a materiálu nitroočních čoček. PCO je tedy navzdory zdokonalující se technice chirurgie katarakty, stále nejčastější dlouhodobou pooperační komplikací u pacientů po operaci šedého zákalu. Při poškození centrální část zadního pouzdra vede k významnému poklesu zrakových funkcí a nespokojenosti pacienta. Základní léčbou je disrupce změněného zadního pouzdra za NOČ Nd:YAG laserem. Incidence tohoto ošetření přesahuje 50 % po 10 letech od standardní operace katarakty. Standardní operací je míněno odstranění jádra čočky a korových hmot po provedení přední cirkulární kapsulorexe a implantaci NOČ do pouzdra.

Existuje celá řada nadstandardních operačních metodik a speciálně konstruovaných nitroočních čoček a dalších implantátů s cílem snížit incidenci výskytu PCO. V operačních technikách se používají metody vedoucí k odstranění čočkových buněk, kvalitní materiály a speciální bariérové konstrukce NOČ. Přesto je incidence PCO v dostupné literatuře uváděna mezi 20 až 77 % u dospělých a až u 100 % dětských pacientů s intaktním zadním pouzdem [3,4].

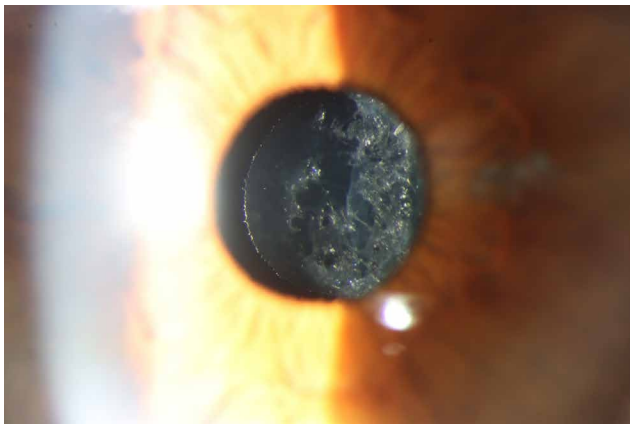
Při vzniku a rozvoji sekundární katarakty hraje klíčovou roli centrální část zadního pouzdra čočky, která představuje platformu, po které mohou germinativní ekvatoriální epitelální buňky čočky (equatorial lens epithelial cells, E-LECs) migrovat mezi zadním pouzdem a zadní plochou umělé NOČ. Dále mohou proliferovat zapomenuté tzv. spící buňky (D-cells, z angl. dream cells) na zadním pouzdře i vcestované buňky z rodiny monocytů/makrofágů. Sama matrix pouzdra mění svou strukturu v kontaktu s některými materiály umělých čoček. Vliv na zrakové funkce mají i mechanické změny pouzdra v ose vidění. Záhyby v centru zadního pouzdra vzniklé mechanickým tlakem haptik na ekvátor indukují optické chyby systému, a navíc snižují efekt bariérové funkce ostré hrany NOČ a umožňují migraci buněk k ose vidění. Obvyklým výsledkem je proliferativní, fibrotická nebo smíšená forma sekundární katarakty. Extrémní pokusy o inhibici růstu nebo eradikaci přítomnosti LECs se ukázaly jako chirurgicky složité, problematicky efektivní a tím obecně nepřijatelné. Typickým příkladem je uvedení zařízení Perfect Capsule™ (Milvella Pty. Ltd., Epping, NSW, Austrálie), které vyvinuli Maloof a jeho tým. Perfect Capsule™, umožňuje precizní a bezpečné podání farmakologických látek během operace katarakty. Tento systém vytváří uzavřené prostředí uvnitř pouzdra čočky, čímž eliminuje riziko kontaktu aplikované látky s okolními tkáněmi. Zároveň poskytuje chirurgovi možnost důkladného výplachu intrakapsulárního prostoru po aplikaci zvolené chemické látky [5]. Nejúčinnějším způsobem prevence sekundární katarakty se proto jeví odstranění centrální části zadního pouzdra [6,7].

Primární PCCC, manévr známý od konce 80. let 20. století, se v průběhu operace šedého zákalu stále provádí jen zřídka. V roce 1996 Galand a spoluautory doporučili rutinní použití PCCC u dětí i dospělých [8,9]. U dospělých však tyto techniky nejsou rutinně používané vzhledem k riziku možných závažných komplikací, jako je porušení PHM (přední hyaloidní membrány), prolaps sklivce, pooperační zánětlivá reakce nebo makulární edém [10]. Nezanedbatelnou roli hraje i možné prodloužení operace a zvýšení ceny. V podání moderních chirurgů však toto odpadá [11].

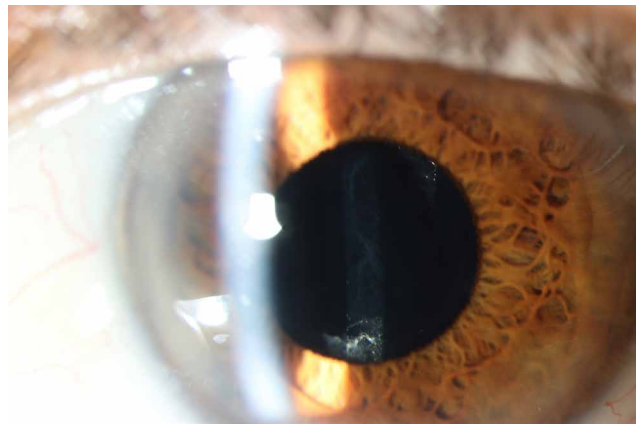
Kazuistika

V listopadu 2020 byl na našem oddělení operován 65letý pacient pro oboustrannou kataraktu. Před operací byla nejlépe korigovaná zraková ostrost (NKZO) 0,63 vpravo a 0,80 vlevo. Pacient podstoupil bezproblémovou operaci katarakty obou očí s implantací asférické umělé nitrooční čočky AMO-ZCB00 Tecnis (Johnson and Johnson Vision, Kalifornie, USA). Tato čočka splňuje nejprísnejší konstrukční a kvalitativní kritéria. Je jednou z nejdéle používaných nitroočních čoček bez závažných literárních odkazů stran použitého hydrofobního materiálu a je vybavena ostrou hranou k prevenci migrace LECs v rozsahu 360st. Operace byla provedena nejprve na pravém a po týdnu na levém oku. U pacienta, lékaře, neurochirurga s nutností vysoké kvality pooperační kontrastní citlivosti, byl zvolen postup operace katarakty s primární preventivní PCCC ve snaze předejít opacifikaci zadního pouzdra a poklesu zrakových funkcí po operaci.

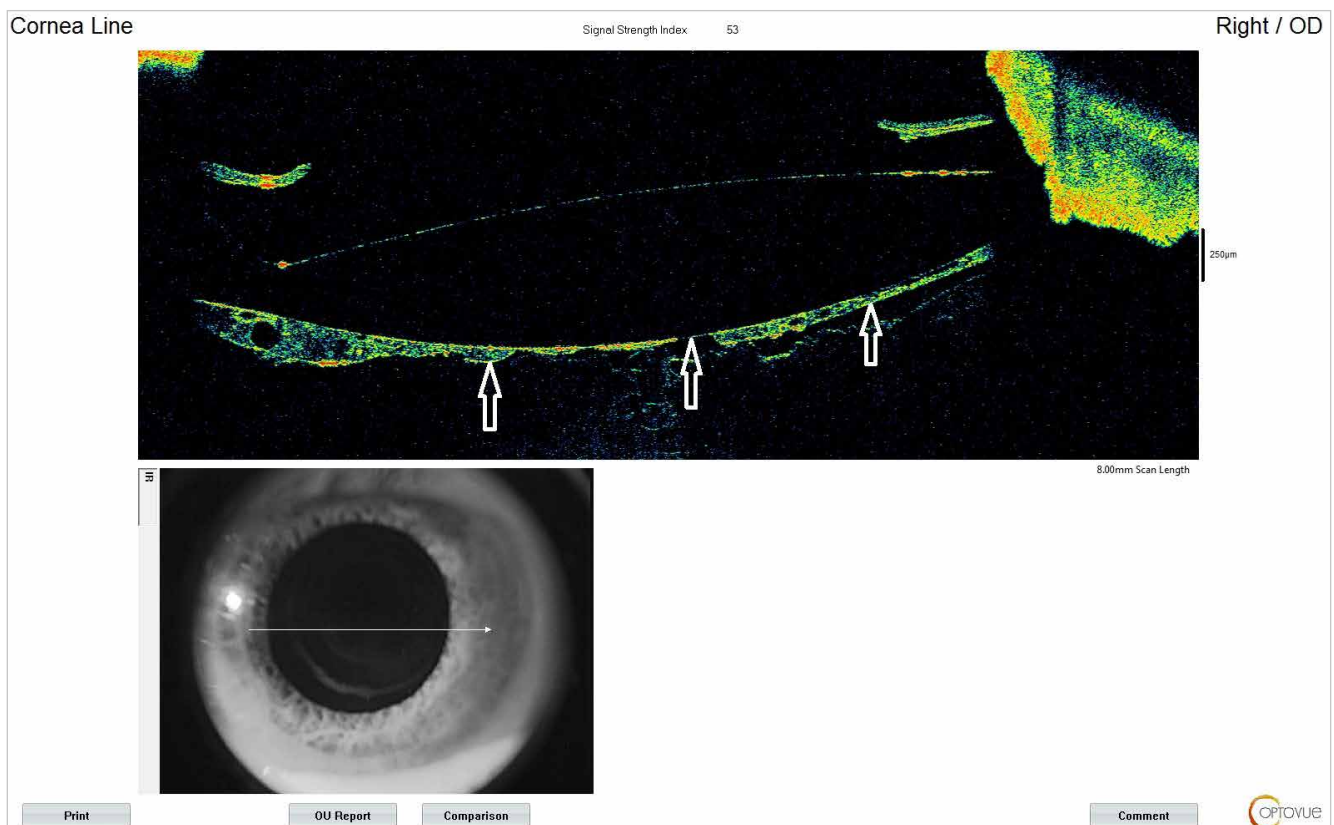
Od pacienta byl získán písemný informovaný souhlas. Po standardní fakoemulzifikaci bylo provedeno důkladné očištění pouzdra čočky od zbytku korových hmot. Poté bylo přední pouzdro, ekvátor a zadní pouzdro očištěno od LECs irigací/aspirací kombinací jedno a 5-cestné aspirační kanyly. Operace pokračovala provedením PCCC. Zadní pouzdro bylo pod bublinou vzduchu konkávně vpáčeno směrem ke sklivci a obarveno pomocí kapky brilantní modři. Následoval výplach a aplanace zadního pouzdra kohezivním viskoelastickým materiálem (VEM). Z jehlové incize v centru zadního pouzdra byl vyplněn Bergerův prostor kohezivním VEM. Následně bylo zadní pouzdro konkávně zatlačeno směrem ke sklivci a na koláči VEM v Bergerově prostoru vykroužena 4mm PCCC koaxiální pinzetou 25G. Velikost a pozice zadní kapsulorexe byla zvolena tak, aby její okraj nepřesahoval okraj optické části NOČ (o něco menší než 5mm přední kapsulorexe). Vytržená centrální část zadního pouzdra byla odstraněna a následně byl po doplnění kohezivního VEM do periferie pouzdra implantován 12mm kapsulární tenzní kroužek (Ophtec BV, Nizozemsko) k prevenci strií zbytku zadního pouzdra. Nakonec byla šroubovacím injektorem implantována prefoldovaná umělá NOČ. VEM byl odsát z přední komory, pouzdra i Bergerova prostoru pomocí irigační a aspirační 5-cestné kanyly bez poškození PHM, rány hydratovány a do přední komory aplikována antibiotika.



Obrázek 1. Přední segment vpravo. Celá viditelná oblast původní PCCC uzavřená sítkou proliferací na PHM
PCCC – zadní cirkulární kurvilineární kapsulorexe, PHM – přední hyaloidní membrána



Obrázek 2. Přední segment vlevo. Ojedinělá filamenta za NOČ v oblasti PCCC
PCCC – zadní cirkulární kurvilineární kapsulorexe, NOČ – nitrooční čočka

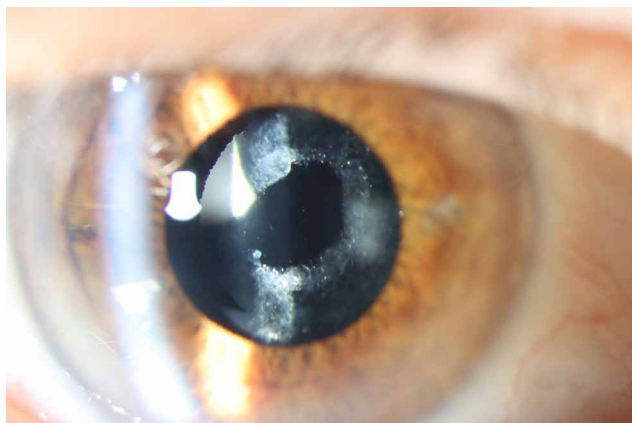


Obrázek 3. Předně segmentové OCT vpravo. Oblast zadní PCCC uzavřená proliferacemi. Neporušená PHM naléhá v centru prakticky těsně k zadní ploše NOČ (bílé šipky)
OCT – optická koherenční tomografie, PCCC – zadní cirkulární kurvilineární kapsulorexe, PHM – přední hyaloidní membrána

Pooperačně byla NKZO 1,00 vpravo a 1,00 vlevo. 2 a půl roku po operaci došlo k poklesu ZO vpravo na 0,60 a k subjektivní nespokojenosti pacienta. Při vyšetření šterbinovou lampou v arteficiální mydriáze byla celá viditelná oblast původní PCCC vpravo uzavřená sítkou proliferací na PHM, což ztěžovalo i vyšetření očního pozadí, vlevo byl rovněž nález ojedinělých filament za NOČ v oblasti PCCC (Obrázek 1 a 2). Nález vpravo byl

dokumentován i pomocí předněsegmentové optické koherenční tomografie (PS-OCT) (Obrázek 3). PHM byla pravděpodobně vyklenutá přes PCCC již po operaci (vidíme tento fenomén na předněsegmentovém OCT) a v centru byla v kontaktu se zadní plochou NOČ. Spolu se zbytkem zadního pouzdra tak tvořila od začátku nepřerušovanou platformu pro migraci proliferujících buněk z periferie k centru.

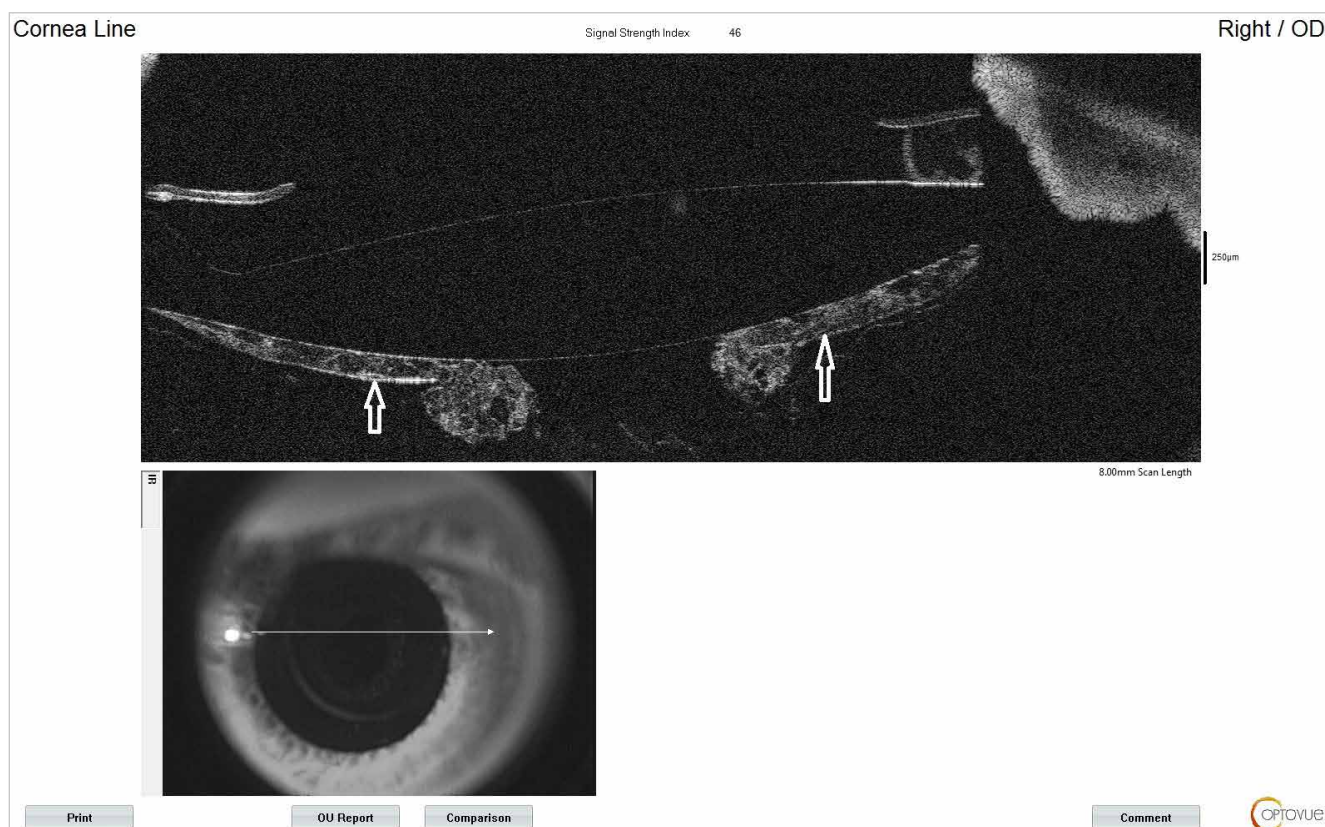
Před rozhodnutím o dalším postupu byly zhodnoceny výsledky vyšetření očního pozadí. Vyšetření makulární oblasti optickou koherenční tomografií vyloučilo přítomnost jakékoliv patologie makuly. Okluzní proliferace sítnice na PHM vpravo byla úspěšně rozrušena pomocí Nd:YAG laseru za použití pouze 3 impulzů o celkové energii 2,0 J. Přitom bylo zřetelné roztržení PHM. Po Nd:YAG laserové kapsulotomii se NKZO zlepšila na 0,80 (Obrázek 4 a 5).



Obrázek 4. Přední segment vpravo po ošetření Nd:YAG laserem. Sítka proliferací rozrušená. Porušení PHM
PHM – přední hyaloidní membrána

DISKUZE

I po vydařené operaci katarakty, se zachováním neporušeného čistého zadního pouzdra zažívají dospělí pacienti na celém světě i podruhé snížení zrakových funkcí, v důsledku opětovného zastření zrakové osy způsobené opacifikací zadního pouzdra. Pokud je opacifikace natolik závažná, že opět narušuje každodenní aktivity, oftalmologové provádějí zdánlivě jednoduchou zadní kapsulotomii pomocí Nd:YAG laseru. V souvislosti s Nd:YAG laserovým zákrokem považujeme za úspěch otvor v centru změněného zadního pouzdra s vnímáním občasných zákalů (fragmenty pouzdra), se ZO 20/20 na Snellenových optotypech a akceptujeme narušení PHM. I když je incidence nízká, musíme brát v úvahu rizika vzniku cystoidního makulárního edému, elevace nitroočního tlaku, progresu diabetické retinopatie i odchlípení sítnice po laserové kapsulotomii. Podceňujeme úlohu PHM při udržování oční homeostázy. Porušení hyaloidní membrány, ať už komplikací nebo záměrně, má vliv na morbiditu předního i zadního segmentu oka [12]. Přesto s vědomím obligatorního vzniku PCO bývá Nd:YAG kapsulotomie prováděna preventivně při první kontrole po operaci katarakty. Důvodem bývá udávána jednoduchost disrupce dosud nezměněného zadního pouzdra. Vznik fibroproliferací to neovlivní ale jsou lokalizovány většinou dlouhodobě jen do periferie.



Obrázek 5. Předně segmentové OCT vpravo po ošetření Nd:YAG laserem. Sítka proliferací v oblasti původní PCCC rozrušená. Patrné porušení PHM (bílé šipky)

OCT – optická koherenční tomografie, PCCC – zadní cirkulární kurvilineární kapsulorexe, PHM – přední hyaloidní membrána

V 90. letech 20. století málokdo viděl přínos a bezpečnost PCCC techniky, kdy se obecně věřilo, že zadní pouzdro je nejdůležitější bariérou mezi přední a zadní částí oka. Až Jan Worst a následně Tassignon a Menapace dokázali, že tuto bariérovou funkci ve skutečnosti zajišťuje právě PHM [13].

Hyaloidní membránu šetřící PCCC má významnou úlohu v předcházení komplikací u zákalů pouzdra neodstranitelných polishingem. U zadní polární katarakty odstranění křehké zadní kapsuly prostřednictvím PCCC předchází nekontrolovanému prasknutí při leštění, zároveň předchází reziduálnímu zákalu nebo nutnosti časné laserové kapsulotomie. Kromě pacientů, kteří nejsou schopni podstoupit laserovou kapsulotomii pro tělesné či psychické vady, patří mezi další kandidáty pro chirurgii katarakty s primární PCCC také pacienti s vysokou myopií, uveitidou a pacienti s pseudoexfoliacemi, kteří mohou mít obzvláště velký prospěch z redukce kapsulární fibrózy, fimózy a neporušené PHM po celý život [14].

Velký zastánce primární PCCC Galand se domníval, že k zachování čisté zrakové osy postačí samotné odstranění zadního pouzdra, nicméně se ukázalo, že LECs mohou stále růst přes přední povrch PHM nebo podél zadního povrchu NOČ [15,16].

Při použití PCCC jako primárního postupu v kombinaci se zachycením optiky NOČ do Bergerova prostoru (POC, z ang. posterior optic capture) nemohou LECs migrovat do retrolentikulárního prostoru s využitím kapsuly, sklivcové plochy nebo zadní optické části čočky jako při samotné PCCC. Tato může ale stále umožňovat proliferaci Elsnigových perel přes osu vidění po přední ploše NOČ, podobně jak tomu bylo i u našeho pacienta. Je zde však rozdíl: periferní zadní pouzdro, nyní umístěno mezi předním pouzdrem a optikou NOČ srůstá s předním pouzdrem a zabraňuje migraci E-LECs.

Navzdory dlouhé historii PCCC, chyběly prospektivní randomizované studie účinnosti a výsledků až do práce Menapace, ve které srovnával POC se standardní operací katarakty s implantací NOČ do pouzdra, samotnou PCCC a POC v průběhu času na velké sérii pacientů randomizovaných na jedno oko, přičemž srovnával tyto postupy [17]. Menapace zjistil, že preference pacienta pro oko bez zadního pouzdra ve srovnání s okem s intaktním „čistým“ pouzdrem, byla objektivně vysvětlena zvýšením rozptylu světla měřeného pomocí měřiče rozptylu světla C-Quant (Oculus Optikgeräte GmbH) u oka s intaktním pouzdrem [18]. U očí s POC nebyla během několikaletého sledování pozorována žádná obstrukce zrakové osy, což potvrzuje hodnotu této techniky. Jeho práce, i práce dalších chirurgů prokázaly bezpečnost PCCC, potvrdili že při použití těchto technik nedochází ke změnám nitroočního tlaku, větší zánětlivé reakci v přední komoře, nárůstu tloušťky makuly ani odchlípení sítnice (naopak, k mírnému poklesu) [17,19–21] ve srovnání s očima, u nichž bylo zadní

pouzdro ponecháno intaktní [18,20,21]. Je však nezbytné, aby při PCCC nedošlo k poškození PHM [23].

POC je důležitá zejména u vybraných skupin pacientů: U dětí s kataraktou, u těch, kteří nezvládnou absolvovat laserovou kapsulotomii, nebo u těch, kteří k laseru nemají přístup – zejména v rozvojových krajinách.

Proto lze věřit, že se dříve nebo později hyaloidní membránu šetřící primární PCCC s POC stane rutinou. Oproti intaktním „čistým“ zadním pouzdřům by se snížil rozptyl dopadajícího světla (straylight), odpadla by potřeba implantátů se square-edge optikou vytvářejících dysfotopii a prakticky by se eliminovala sekundární katarakta [13].

Oetting, Stegman, Jones, Snyder, Crandall, Arbisser a další autoři tyto techniky selektivně aplikují a někteří považují primární PCCC s POC za další velký skok v rutinní moderní chirurgii katarakty [12,17]. Velkou zásluhu na tom má Dick, který se postavil do čela techniky zadní kapsulektomie s asistencí femtolaseru [24]. U nás pracoval levný a rychlý rutinní postup provedení PCCC Studený [11].

Dovednost provedení zadní kapsulorexe si vyžaduje krátkou, ale strmou křivku učení, která pouze doplňuje nevyhnutelnou dovednost kataraktového chirurga – provedení přední cirkulární kontinuální kapsulorexe. Nevyžaduje žádné další speciální vybavení nebo technologii. Schopnost manipulace s tenkou a elastickou zadní kapsulou by měla být součástí dovednosti komplexního chirurga předního segmentu, i když běžně není zdůrazňována ve vzdělávacích programech pro mladé začínající chirurgy. Učební křivka se dle literatury odhaduje na 150 odoperovaných případů, kdy se chirurg již cítí v této technice plně jistý [17].

ZÁVĚR

Zkalení zadního pouzdra, které způsobuje pacientovi zhoršení zrakových funkcí po operaci katarakty, je hlavní dlouhodobou komplikací moderní fakoemulzifikace. Běžný terapeutický postup, vytvoření Nd:YAG laserové kapsulotomie, prakticky vždy poruší PHM. Zachování neporušené PHM má nespočetné prokázané i potenciální výhody. Přední hyaloidní membránu šetřící techniky PCCC snižují možnost patologických důsledků na sítnici a trabekulum. Kataraktoví chirurgové jsou tradičně učeni za každou cenu se vyhnout porušení zadního pouzdra, i když ve skutečnosti oba segmenty oka rozděluje přední hyaloidní membrána. To je zřejmé z embryologie, anatomie i z rozsáhlého množství recenzovaných studií. Úspěch všech současných a velmi pravděpodobně i budoucích technik PCCC bude závislý na zachování této struktury. Náš současný standard operace katarakty s implantací umělé NOČ do vaku s intaktním zadním pouzdrem by neměl zůstat definitivním přístupem k chirurgii katarakty.

1. McDonnell PJ, Zarbin MA, Green WR. Posterior capsule opacification in pseudophakic eyes. *Ophthalmology*. 1983;1983:901548-901553.
2. Kappelhof JP, Vrensen GFJM. The pathology of after cataract; a minireview. *Acta Ophthalmol Suppl*. 1992;1992:20513-20524.
3. Sundelin K, Almarzouki N, Soltanpour Y, et al. Five-year incidence of Nd: YAG laser capsulotomy and association with in vitro proliferation of lens epithelial cells from individual specimens: a case control study. *BMC Ophthalmol*. 2014;14:116.
4. Ursell PG, Dhariwal M, O'Boyle D, et al. 5-year incidence of YAG capsulotomy and PCO after cataract surgery with single-piece monofocal intraocular lenses: a real-world evidence study of 20,763 eyes. *Eye*. 2020;34:960-968.
5. Maloof A, Neilson G, Milverton EJ, Pandey SK. Selective and specific targeting of lens epithelial cells during cataract surgery using sealed-capsule irrigation. *J Cataract Refract Surg*. 2003;29:1566-1568.
6. Menapace R. Routine posterior optic buttonholing for eradication of posterior capsule opacification in adults: report of 500 consecutive cases. *J Cataract Refract Surg*. 2006;32:929-943.
7. Menapace R, Schriebl S, Lwowski C, Leydolt C. Impact of primary posterior capsulorhexis on regenerative after-cataract and YAG laser rates with an acrylic micro-incision intraocular lens with plate haptics: 1-year and 3-year results. *Acta Ophthalmol*. 2019;97:1130-1135.
8. Castaneda VE, Legler UF, Tsai JC, et al. Posterior continuous curvilinear capsulorhexis. An experimental study with clinical applications. *Ophthalmology*. 1992;99:45-50.
9. Galand A, Cauwenberge F, Moosavi J. Posterior capsulorhexis in adult eyes with intact clear capsules. *J Cataract Refract Surg*. 1996;1996:22458-22461.
10. Van Cauwenberge F, Rakic JM, Galand A. Complicated posterior capsulorhexis: aetiology, management, and outcome. *Br J Ophthalmol*. 1997;81:195-198.
11. Studeny P, Benda T. Primary Posterior Continuous Circular Capsulorhexis without the Use of Ophthalmic Viscosurgical Device. *Clin Ophthalmol*. 2023;17:441-444.
12. Arbissier LB. Review of primary posterior capsulorhexis in cataract surgery. *Saudi J Ophthalmol*. 2022;36:149-156.
13. Menapace R. After-cataract; final eradication in sight? *Clin Exp Ophthalmol*. 2008;36:810-811.
14. Devranoğlu K, Kılıç A, Özdamar A, et al. Intraocular lens optic capture in eyes with zonular weakness in cataract patients. *J Cataract Refract Surg*. 2013;39:669-672.
15. Tassignon MJ, De Groot V, Verweken F, et al. Secondary closure of posterior continuous curvilinear capsulorhexis in normal eyes and eyes at risk for postoperative inflammation. *J Cataract Refract Surg*. 1998;24:1333-1338.
16. De Groot V, Vrensen GF, Willekens B et al. In vitro study on the closure of posterior capsulorhexis in the human eye. *Invest Ophthalmol Vis Sci*. 2003;44:2076-2083.
17. Menapace R. Posterior capsulorhexis combined with optic buttonholing: An alternative to standard in-the-bag implantation of sharp-edged intraocular lenses? A critical analysis of 1000 consecutive cases. *Graefes Arch Clin Exp Ophthalmol*. 2008;246:787-801.
18. Saika S, Werner L, Lovicu FJ, et al. Lens Epithelium and Posterior Capsular Opacification. Springer; 2014. doi: 10.1007/978-4-431-54300-8
19. Stifter E, Luksch A, Menapace R. Postoperative course of intraocular pressure after cataract surgery with combined primary posterior capsulorhexis and posterior optic buttonholing. *J Cataract Refract Surg*. 2007;33:1585-1590.
20. Tassignon MJ, Van den Heurck JJ, Boven KB, et al. Incidence of rhegmatogenous retinal detachment after bag-in-the-lens intraocular lens implantation. *J Cataract Refract Surg*. 2015;41:2430-2437.
21. Stifter E, Menapace R, Neumayer T, et al. Macular morphology after cataract surgery with primary posterior capsulorhexis and posterior optic buttonholing. *Am J Ophthalmol*. 2008;146:15-22.
22. Stifter E, Menapace R, Luksch A, et al. Objective assessment of intraocular flare after cataract surgery with combined primary posterior capsulorhexis and posterior optic buttonholing in adults. *Br J Ophthalmol*. 2007;91:1481-1484.
23. Groot V, Hubert M, Van Best JA, et al. Lack of fluorophotometric evidence of aqueous-vitreous barrier disruption after posterior capsulorhexis. *J Cataract Refract Surg*. 2003;29:2330-2338.
24. Dick HB, Schultz T. Primary posterior laser-assisted capsulotomy. *J Refract Surg*. 2014;30:128-133.