

Vliv polohy trhliny a použité vnitřní tamponády na úspěšnost pars plana vitrektomie u pacientů s nekomplikovaným odchlípením sítnice

Straňák Zbyněk^{1,2*}, Veith Miroslav^{1,2*}, Dobaka Jan²,
Penčák Martin^{1,2}, Helman Karel³, Studený Pavel^{1,2}

¹Oftalmologická klinika Fakultní nemocnice Královské Vinohrady

²3. lékařská fakulta Univerzity Karlovy v Praze

³Fakulta informatiky a statistiky Vysoké školy ekonomické v Praze

*Tito autoři se na článku podíleli rovným dílem



MUDr. Zbyněk Straňák, Ph.D.

Korespondenční adresa:
Oftalmologická klinika Fakultní
nemocnice Královské Vinohrady
a 3. lékařské fakulty Univerzity
Karlovy v Praze
Šrobárova 1150/50
100 34 Praha 10
Česká republika
E-mail: zbynek.stranak@fnkv.cz

Do redakce doručeno dne: 17. 6. 2024

Přijato k publikaci dne: 6. 8. 2024

Publikováno on-line: 14. 10. 2024

Autoři Autoři práce prohlašují, že vznik i téma odborného sdělení a jeho zveřejnění není ve střetu zájmů a není podpořeno žádnou farmaceutickou firmou. Práce nebyla zadána jinému časopisu ani jinde otištěna, s výjimkou kongresových abstrakt a doporučených postupů.

SOUHRN

Cíl: Odchlípení sítnice je náhlý zrak ohrožující stav neprodleně vyžadující chirurgickou intervenci. Cílem této práce je porovnat výsledky pars plana vitrektomie (PPV) u nekomplikovaného rhegmatogenního odchlípení sítnice (RRD) mezi různými typy použitých plynů, polohou a počtem trhlín.

Materiál a metodika: Jedná se o retrospektivní nerandomizovanou srovnávací studii pacientů s nekomplikovaným RRD léčených na Oftalmologické klinice od března 2018 do dubna 2021 pomocí PPV. Do studie bylo zařazeno 494 hodnocených očí. Sledována byla anatomická úspěšnost operace s ohledem na rozsah odchlípení sítnice, počtu a polohy trhlín a použité tamponády.

Výsledky: Úspěšnost přiložení sítnice jednou operací byla v 90,7 % (448 očí) a konečná anatomická úspěšnost byla ve 100 %. Byl zjištěn velmi slabý párový vztah mezi úspěšností operace u trhlín v oblasti 4–8 hodin a 9–3 hodin (89,1 %, resp. 92 %). Stejně tak nebyly pozorovány žádné významné rozdíly mezi zákroky s použitím plynů SF₆ a C₃F₈ u RRD s trhlinou sítnice mezi 4–8 hodinami (úspěšnost 93,4 % u SF₆, resp. 89,1 % u C₃F₈). Průměrné pooperační zlepšení nejlepší korigované zrakové ostrosti bylo 29,6 písmen ETDRS optotypů a zisk 15 písmen byl zaznamenán u 55,1 % (272 očí). Celkově byla míra komplikací velmi nízká.

Závěr: PPV je bezpečná a efektivní metoda řešení RRD. Rozsáhlé zkušenosti s touto metodou nám dovolují u vybraných pacientů používat i krátkodobě působící tamponádu.

Klíčová slova: pars plana vitrektomie, odchlípení sítnice, plynová tamponáda

SUMMARY

The Effect of Retinal Tear Location and Internal Tamponade on The Success of Pars Plana Vitrectomy in Patients with Uncomplicated Retinal Detachment

Aim: Retinal detachment is an acute sight-threatening condition that requires immediate surgical intervention. The aim of this study is to compare the outcomes of pars plana vitrectomy (PPV) for uncomplicated rhegmatogenous retinal detachment (RRD) between the different types of gases used, the position, and the number of tears.

Material and Methods: This is a retrospective non-randomized comparative study of patients with uncomplicated RRD treated at the Department of Ophthalmology from March 2018 to April 2021 using PPV. A total of 494 evaluated eyes were included in the study. The anatomical success of the surgery was monitored with regard to the extent of retinal detachment, the number and position of tears, and the tamponade used.

Results: The success rate of retinal reattachment with a single operation was 90.7% (448 eyes), and the final anatomical success rate was 100%. A very weak paired relationship was found between the success of the surgery for tears in the 4–8 hours region and the 9–3 hours region (89.1% vs. 92%). Similarly, no significant differences were observed between procedures using SF₆ and C₃F₈ gases for RRD with a tear in the 4–8 hours region (success rate 93.4% for SF₆ vs. 89.1% for C₃F₈). The average postoperative improvement of best corrected visual acuity was 29.6 ETDRS letters, and a gain of 15 letters was recorded in 55.1% (272 eyes). Overall, the complication rate was very low.

Conclusion: PPV is a safe and effective method for treating RRD. Extensive experience with this method allows the use of short-acting tamponades in selected patients.

Key words: pars plana vitrectomy, retinal detachment, gas tamponade

Čes. a slov. Oftal., 81, 2025, No. 2, p. 83–89

ÚVOD

Rhegmatoenní odchlípení sítnice (RRD) je akutní zrak ohrožující stav vyžadující obvykle chirurgickou intervenci provedenou bez zbytečného prodlení. Je známo několik chirurgických přístupů v řešení RRD, mezi něž patří zevní postupy nebo např. pneumatické retinopexie, avšak pars plana vitrektomie (PPV) se pro svou rychlost, bezpečnost a relativně rychlou učební křivku začínajících chirurgů stala na většině pracovišť metodou volby. Navíc vývoj bezstehové vitrektomie a pokroky v chirurgických technikách a vybavení způsobily, že se PPV stala mezi chirurgy velmi populární [1,2]. O optimálním přístupu k PPV se však stále diskutuje. Naším cílem bylo zhodnotit anatomickou úspěšnost v kontextu počtu a polohy trhlín, rozsahu odchlípení a použité tamponády.

MATERIÁL A METODIKA

Jde o retrospektivní nerandomizovanou srovnávací studii konsektivních případů operovaných na Oční klinice Fakultní nemocnice Královské Vinohrady v Praze pro RRD. Do souboru byly zahrnuty všechny případy RRD léčené 25 nebo 23 g PPV s tamponádou plynem nebo silikonovým olejem bez použití zevních metod v období od března 2018 do dubna 2021. Do studie bylo zařazeno 699 případů operovaných třemi zkušenými chirurgy. 152 očí bylo vyřazeno pro předchozí neúspěšné PPV z naší nebo referenční kliniky před vstupem do studie (72 případů z referenčních klinik a 80 případů z naší kliniky; pozn. jedno oko mohlo být operováno opakovaně). Dále jsme vyloučili 53 očí s proliferativní vitreoretinopatií (PVR) stupně C a vyššího, pacienty s předchozím perforujícím poraněním oka a s dobou sledování kratší než tři měsíce. Naopak se v našem souboru vyskytují případy s gigantickou trhlinou nebo pacienti s hypotonií či ablací cévnatky. Celkem bylo hodnoceno 494 očí z toho 194 očí žen, 300 očí mužů. Průměrný věk pacientů byl 59,9 (medián 59,3) let. U 194 očí se jednalo o artefakické a u 299 o fakické oči.

V našem souboru jsme hodnotili anatomickou úspěšnost operace v závislosti na počtu a poloze trhlín a použité tamponádě. Všichni pacienti podepsali před operací informovaný souhlas. Protokol studie se řídil zásadami Helsinské deklarace.

Předoperační a pooperační hodnocení zahrnovalo vyšetření na šterbinové lampě a biomikroskopické vyšetření očního pozadí za účelem stanovení rozsahu RRD, lokalizace a počtu trhlín sítnice, klasifikace předoperační PVR předoperačně a dále posouzení pooperačního stavu sítnice. Zásadním sledovaným parametrem byla četnost opětovného přiložení sítnice při jedné operaci.

Operační technika

Všichni pacienti podstoupili tříportovou 25 nebo 23 gauge PPV. Používán byl přístroj Constellation® (Alcon, Fort Worth, TX, USA) se sondou Ultravit® s rychlostí se-

kání od 5000 do 7500 seků/min. Ve všech případech byly použity porty s chlopněmi zamezující peroperační turbulenci tekutiny a hypotonii bulbu. K vizualizaci sítnice byl použit mikroskop Leica PROVEO (Leica, Švýcarsko) a širokoúhlý vizualizační systém Biom (Oculus, Německo). Po provedení jádrové vitrektomie a následné bazektomie periferního sklivce s asistencí sklerální indentace světelnou sondou, depresorem či prstem bylo provedeno odstranění báze sklivce kolem trhlín sítnice a podezřelých lézí nebo degenerací sítnice. Následovala výměna za vzduch při endodrenáži subretinální tekutiny přes trhlinu sítnice pomocí kanyly Charles Flute (Alcon, Fort Worth, TX, USA) nebo vitrektomické sondy bez sekání. Trhliny sítnice byly obvykle ošetřeny kryopexí, méně často endolaserem a rozsah ošetření závisel na rozhodnutí chirurga. Ve všech případech byla použita tamponáda 20% plynu hexafluoridu sírového (SF₆) (Alchimia, Itálie), 15% plynu perfluoropropanu (C₃F₈) (Alchimia, Itálie) nebo silikonový olej (SO). Volba tamponády byla zcela v kompetenci chirurga, nicméně v obecné rovině na našem pracovišti spíše používáme SF₆ u pacientů s trhlinou sítnice v horních kvadrantech a C₃F₈ u pacientů s trhlinou v dolních kvadrantech. SO používáme relativně častěji u pacientů při operaci jediného vidoucího oka, v případech mnohočetných či gigantických trhlín především v dolních kvadrantech nebo za přítomnosti PVR vyšších stupňů. V úvahu jsme však brali i další faktory: přítomnost a umístění dalších degenerací, schopnost pacientů po operaci polohovat nebo stav druhého oka. Na konci operace kontrolujeme tlak oka a těsnost sklerotomií. V případě úniku tamponády provádíme sklerální masáž či založíme steh Vicryl 8-0 (Ethicon, Johnson & Johnson Int) a tamponádu následně doplníme.

Specifické zvyklosti pracoviště

U fakických pacientů obvykle neodstraňujeme přední sklivcovou membránu (riziko poškození čočky, ponechání bariéry mezi čočkou a sklivcovou dutinou). V případě přítomnosti vitreoretinální patologie (epiretinální membrány /ERM/, makulární díry /MH/), provádíme obarvení těchto struktur pomocí brilantové modři (Ocublue, Aurolab, Indie) s následným peelingem. Perfluorodekalin (Arcaline, Arcadophta, Francie) používáme relativně vzácně, spíše ke stabilizaci zadního pólu a usnadnění periferního odstranění sklivce s nižším rizikem iatrogenní trhlíny sítnice, ale téměř nikdy k dosažení úplného odstranění subretinální tekutiny, a to ani u pacientů, kde by se někteří chirurgové obávali rizika vzniku sítnicové řasy v makule. V případech, kdy nebyla nalezena trhlinka sítnice bylo přistoupeno k retinotomii pomocí vitrektomu.

Statistika

Náš soubor dat nelze, vzhledem k jeho původu, považovat za náhodný vzorek z jasně definované populace, což nás vedlo k použití nástrojů popisné statistiky. K vyhodnocení vztahů mezi proměnnými

v analyzovaném souboru dat byly použity analýzy párového srovnání. V naší analýze se tak řídíme nedávnými doporučeními a výzvami k potlačení přílišné role statistické významnosti ve vědeckých publikacích [3,4].

Je třeba poznamenat, že provedená analýza neumožňuje „přímé“ kauzální závěry, protože pozorované párové (statistické) vztahy nejsou (a nemohou být) vyhlazeny od vlivu dalších faktorů, které vztah ovlivňují. Jinými slovy, výsledky této analýzy by neměly (nemohou) být vnímány jako jakýkoli „důkaz“ o existenci (či neexistenci) kauzálních vztahů. Na druhou stranu, na základě dostupného souboru dat, výsledky prezentované v tomto článku podrobně ukazují (párové) vztahy, které jsou předmětem zájmu. Celá analýza byla provedena v programu RStudio.

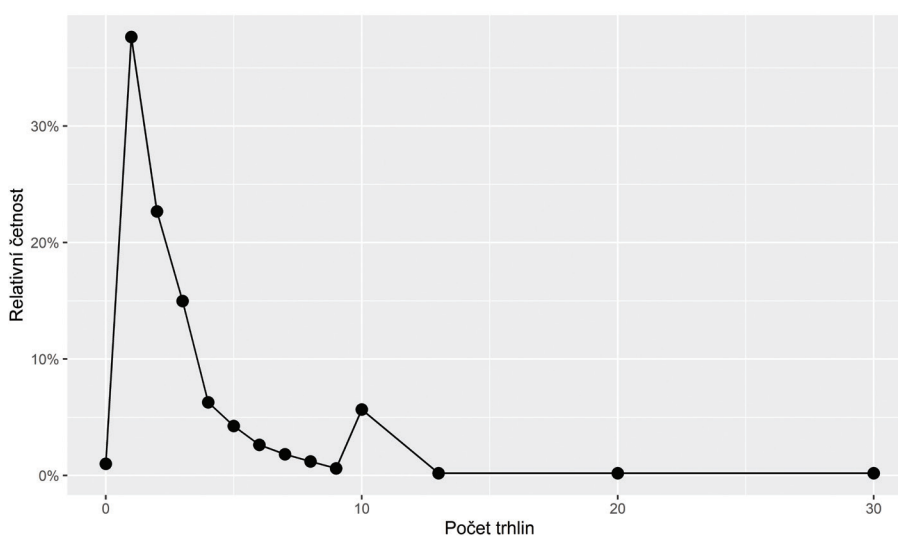
VÝSLEDKY

Základní parametry souboru případů

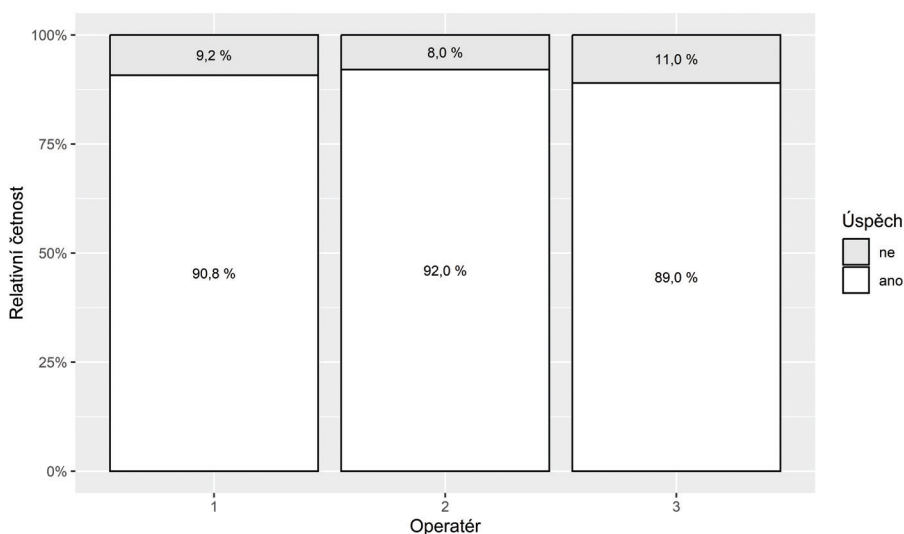
V kontextu rozsahu odchlípení jsme nejčastěji zaznamenali postižení 2–3 kvadrantů (66,6 %), totální odchlípení bylo přítomno u necelé čtvrtiny očí (22,5 %) a pouze jeden kvadrant byl zasažen u 11 % operovaných. Nejčastěji byla přítomna jedna trhlinka, jak reprezentuje Graf 1. Relativně více se zde vyskytuje „počet trhlín 10“, což je spíše způsobeno zaokrouhlením počtu trhlín při vyplňování operačního protokolu než reálnou anomálií tohoto počtu. Počet trhlín „0“ reprezentuje stav, kdy jsme nebyli schopni trhlínu dohledat.

Operační technika

Naše operační technika byla popsána dříve [5]; zde uvádíme relativní četnosti jednotlivých použitých modalit.



Graf 1. Frekvence počtu trhlín



Graf 2. Úspěšnost přiložení sítnice jednou operací dle operátora

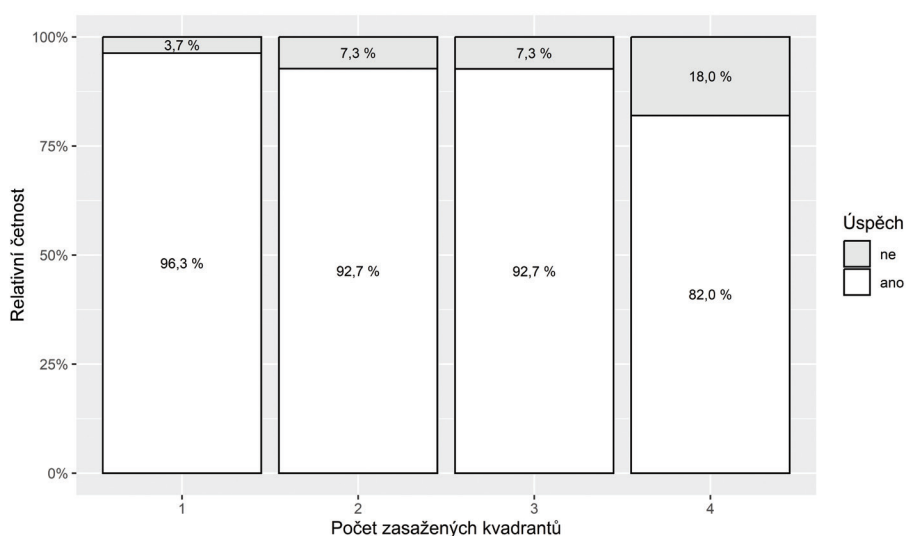
Operace byly provedeny třemi zkušenými vitreoretinálními chirurgy. Všichni tři chirurgové mají relativně srovnatelný počet případů (173, 176 a 155) a výsledky (Graf 2), přičemž v analyzovaném souboru dat je pouze slabý párový vztah mezi chirurgem a úspěšností operace. V 94,5 % (n = 467) případů jsme použili 25 gauge PPV, v 93,5 % (n = 462) případů jsme k ošetření trhliny sítnice použili kryopexi, ve 30,8 % (n = 152) případů laserovou fotokoagulaci (ať už k primárnímu ošetření trhliny nebo adjuvantně cirkulárně (17,6 %, n = 87) v rámci prevence či u suspektních vitreoretinálních lézí jako např. mřížková degenerace), v 11,8 % (n = 58) případů jsme použili dekalín. Retinotomii jsme museli provést v 10,3 % (n = 51) případů a suturu sklerotomie ve 12,9 % (n = 58) případů. V nadpoloviční většině operací jsme jako tamponádu zvolili SF6 (52 %, n = 257) méně pak C3F8 (38,9 %, n = 192) nebo SO (9,1 %, n = 45).

Zraková ostrost

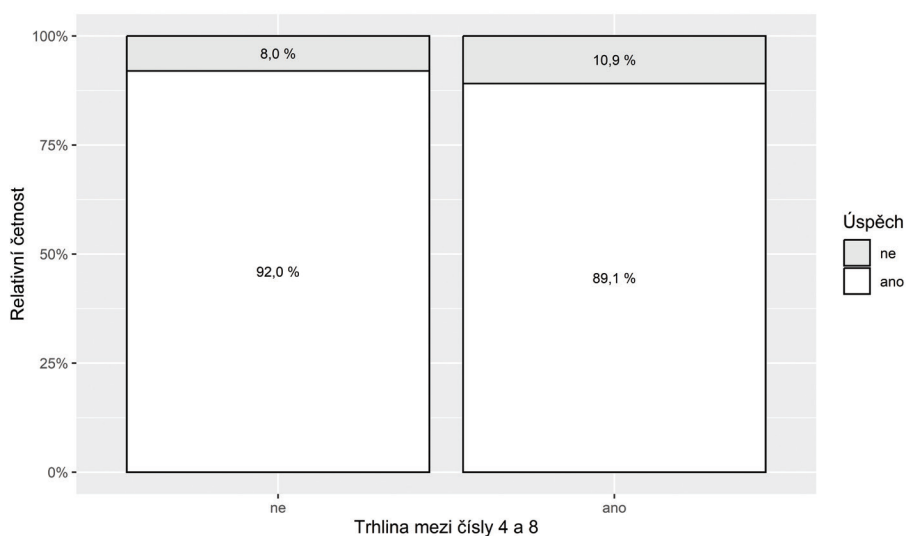
Detailní analýza změn zrakové ostrosti není předmětem tohoto sdělení, nicméně průměrný zisk písmen na ETDRS optotypech byl 29,6 písmen, přičemž přirozeně vyšší byla ve skupině s odchlípenou makulou (42,1 písmen) než u skupiny s ležící makulou (10,8 písmen).

Morfologické parametry

Graf 3 znázorňuje korelaci mezi počtem zasažených kvadrantů a úspěšností operace. Je zde středně silná korelace mezi počtem zasažených kvadrantů a úspěšností. Čím byl větší rozsah odchlípení sítnice, tím nižší byla úspěšnost operace – selhání 3,7 % (n = 18) u postižení v rozsahu jednoho kvadrantu vs. 18 % (n = 90) u totálního odchlípení.



Graf 3. Úspěšnost přiložení sítnice jednou operací dle počtu zasažených kvadrantů



Graf 4. Úspěšnost přiložení sítnice jednou operací dle lokalizace trhliny

Zajímavý je výsledek úspěšnosti operace dle lokalizace trhliny. Zde byl prokázán pouze velmi slabý vztah mezi lokalizací trhliny a úspěšností zákroku – úspěšnost 92 % (n = 274) u trhlín v horních kvadrantech vs. 89,1 % (n = 220) u trhlín v dolních kvadrantech shrnuje Graf 4.

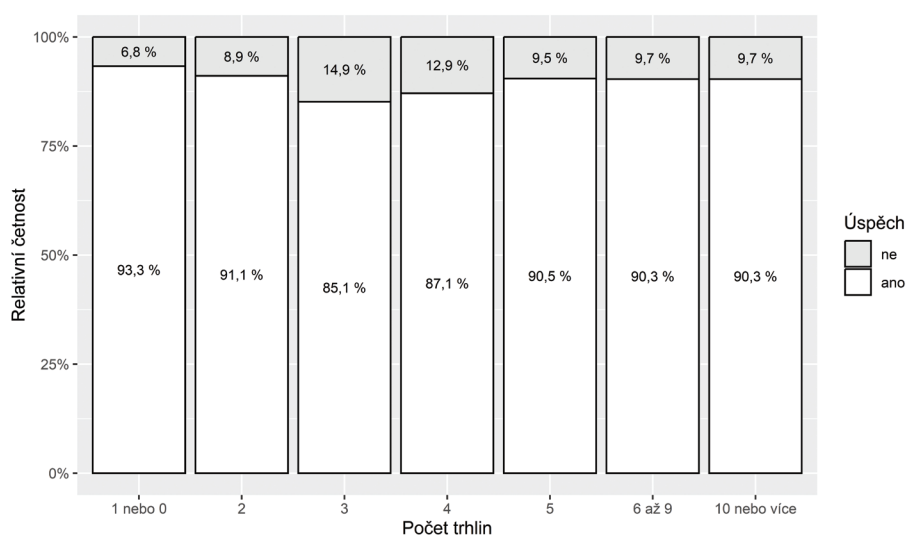
Posledním hodnoceným morfologickým faktorem byl počet nalezených trhlín. Jak vidíme na Grafu 5, tak zde není žádný vztah mezi počtem trhlín a výsledkem operace. Relativně nižší úspěšnost je v oblasti 3–4 trhlín, nicméně především ve skupině s třemi trhlínami je relativně méně pozorování a může se tak jednat o chybu malých čísel.

Tamponáda

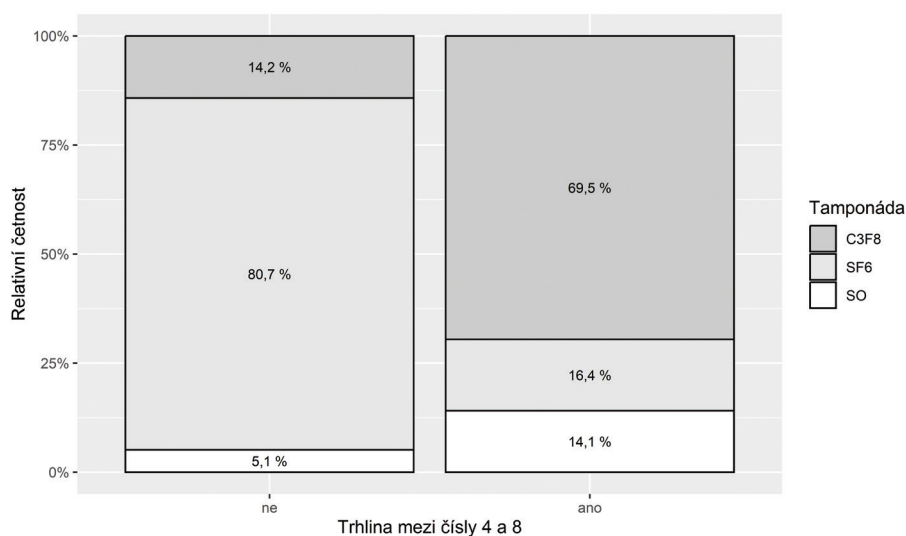
Posledním hodnoceným parametrem byl vliv tamponády na výsledek operace. Frekvenci použití jednotlivých

typů tamponád shrnuje Graf 6, kde vidíme výrazný posun od plynu SF₆, který častěji volíme u „odchlípení sítnice shora“ pro jeho relativně rychlou absorpci, k plynu C₃F₈ (potažmo k SO) u „odchlípení sítnice zdola“, kde máme tendenci volit dlouhodobě působící tamponádu. V našem souboru pak obecně bylo dosaženo nejlepších výsledků s plynem SF₆ a naopak horší výsledky byly u tamponády silikonovým olejem.

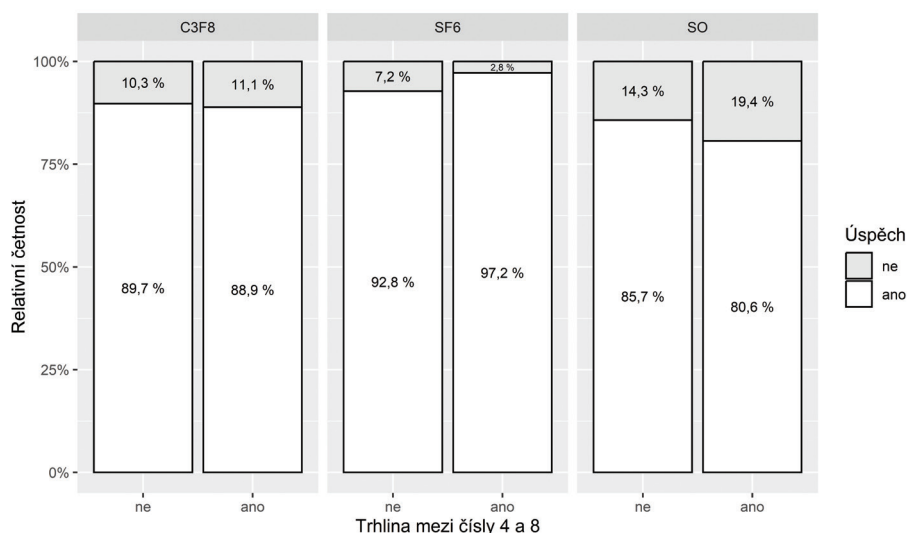
Zajímavé zjištění nám nabízí srovnání jednotlivých typů tamponády s ohledem na lokalizaci trhliny. V analyzovaném souboru dat neexistuje vztah mezi úspěšností operace a lokalizací trhliny sítnice v případě tamponády 15% C₃F₈ a pouze slabý v případě tamponády 20% SF₆ nebo SO. V případě užití SF₆ je míra úspěšnosti operace dokonce mírně vyšší v případě trhliny sítnice mezi 4. a 8. hodinou než v případě trhliny sítnice mezi 9. a 3. hodinou.



Graf 5. Úspěšnost přiložení sítnice jednou operací dle počtu trhlín



Graf 6. Typ použité tamponády dle lokalizace trhlín



Graf 7. Úspěšnost přiložení sítnice dle lokalizace trhliny a typu tamponády

Vlastnosti analyzovaného souboru dat jsou tak v rozporu s hypotézou, že použití 15% C3F8 je lepší v případech, kdy se sítnicová trhlina nachází mezi 4. a 8. hodinou. Míra úspěšných operací s tamponádou SF6 je 97,2 %, zatímco s tamponádou C3F8 je to pouze 88,9 % a s tamponádou SO 80,6 %. Data shrnuje Graf 7.

DISKUZE

V našem souboru se podařilo dosáhnout úspěšného přiložení sítnice jednou operací u 90,7 % pacientů, což je v souladu s předchozími studiemi zahrnutými do meta-analýzy autorů Eshtiahi et al. [6] kde byla úspěšnost jednou operací na úrovni 86,3 %. Na konci sledovaného období byla anatomická úspěšnost 100 %.

V roce 2022 Glovers et al. [7], ale i další [8,9], publikovali poměrně rozsáhlý soubor pacientů operovaných pro RRD výhradně s pomocí vzduchové tamponády nehledě na rozsah či lokalizaci trhliny s obdobnými výsledky jako u tamponády plynem SF6 nebo C3F8. Data autorů Glovers et al. jsou výsledkem operací jednoho chirurga, který u případů RRD nejdříve zcela upustil od použití C3F8 (v roce 2018) a následně i SF6 (v roce 2020). Jediným významným rozdílem od námi popisované techniky bylo provedení jistící laserové fotokoagulace v rozsahu 360 stupňů u každého jednoho případu na závěr operace. Náš přístup je z hlediska užití tamponád tradičnější, protože vždy používáme minimálně tamponádu fluorovaným plynem a nikdy se nespolehneme pouze na vzduch. Naše výsledky však naznačují, že plynová tamponáda pomocí SF6 by mohla být vhodnou volbou i pro případy zahrnující trhlinu sítnice v dolních částech sítnice. Vyšší úspěšnost SF6 u odchlípení sítnice zdola je nicméně jistě dána mimo jiné absencí ran-

domizace, kdy jsme peroperačně zhodnotili stav sítnice a především odhadli, zda bude pacient schopen řádně polohovat.

Je všeobecně přijímáno, že pevná adheze sítnice a retinálního pigmentového epitelu v místě trhliny se vytváří přibližně 24 hodin po provedení výkonu a role dlouhodobé tamponády je tedy sporná [10]. Naproti tomu se domníváme, že poloha obličejem dolů nebo na opačné straně, než je trhlina po operaci by mohla být důležitým faktorem pro dosažení úspěšných výsledků. Důsledné dodržování této polohy pacienty však zůstává nejasné [11]. Náš přístup také spoléhá na efekt krátké hospitalizace, kdy máme jistotu, že jsou pacienti pod dohledem zdravotního personálu a je kladen důraz na klidový režim a polohování. Navíc naše pacienty nabádáme, aby s polohováním začali ihned po operaci, již na operačním sále. Tím pacienty zapojujeme do procesu léčby a vkládáme jim pocit důležitosti přísného dodržování správného polohování jako kritické součásti operace. Již citovaný Glovers et al. doporučují u odchlípení makuly 45 minut po operaci polohovat na temporální straně postiženého oka (ke snížení rizika nařazení sítnice) a následně dle pozice trhliny. Pokud je trhlina v horních kvadrantech, pak polohování není vyžadováno.

Vingolo et al. [12] publikoval výsledky operace u ambulantních vs. hospitalizovaných pacientů, kdy u 4,2 % ambulantně operovaných očí zákrok selhal oproti 1,5 % u pacientů, kteří byli hospitalizováni jednu noc po operaci. Nicméně s prodlužováním hospitalizace se incidence znovu odchlípení sítnice naopak zvyšovala. To může být dáno retrospektivním charakterem souboru, kdy po nekomplikovaném zákroku byli pacienti propuštěni ihned po první noci, zatímco pacienti, kteří byli hospitalizováni déle zůstávali pravděpodobně z důvodu nějaké komplikace.

Odlišný pohled na tuto problematiku přináší Zhou et al. [13]. Autoři analyzovali případy opětovného odchlípení sítnice, kdy hlavní příčinou byla nová nebo přehlédnutá trhlina, což představovalo 48,9 % znovu-odchlípení (tato část selhaných zákroků by teoreticky mohla být eliminována již zmíněnou 360 stupňovou laserovou baráží, nicméně na naší klinice k tomuto úkonu nepřistupujeme). K opětovnému otevření původní trhliny sítnice došlo ve 43,8 % případů a proliferativní vitreoretinopatie byla příčinou opětovného odchlípení v 7,3 %. Medián doby do recidivy způsobené opětovným otevřením původní sítnicové trhliny byl 18 dní, což podporuje myšlenku, že adhezní síla mezi sítnicí a RPE v prvních dnech po operaci nemusí být dostatečně silná a dočasné omezení fyzické aktivity by mohlo být prospěšné. Publikovaná data také posilují důležitost pečlivého perioperačního hodnocení periferní sítnice; v našem případě provádíme při každé operaci sklerální indentaci, kdy pátráme po dalších trhlínách či trakcích, které jsme původně mohli přehlédnout.

ZÁVĚR

Pars plana vitrektomie je spolehlivou a reprodukovatelnou metodou k řešení RRD. Z publikovaných dat a dle literatury se zdá, že je možné bez zvýšeného rizika pro pacienty používat i kratší dobu působící plyny, ideálně vzduch. To by mohlo být velkým benefitem pro pacienty, kterým se zkrátí doba rekonvalescence, mají nižší riziko progresu šedého zákalu a vzhledem k vyšší frekvenci pooperačních kontrol krátce po zákroku je případné znovu odchlípení sítnice diagnostikováno dříve. Nesmíme též opomenout snížení rizika pádu u starších pacientů způsobené absencí prostorového vidění při použití dlouhodobé tamponády. Příjemným benefitem je pak také snížení nákladů na operaci a eliminace používání velmi potentních skleníkových plynů. Z těchto důvodů, a s přihlédnutím k výsledkům této studie, na naší klinice částečně přecházíme na vzduchovou tamponádu u pacientů s odchlípenou sítnicí.

LITERATURA

- Hejsek L, Dusová J, Stěpanov A, Rozsival P. Operace rhegmatogenního odchlípení sítnice zevním postupem [Scleral buckling for Rhegmatogenous retinal detachment]. *Cesk Slov Oftalmol.* 2014;70(3):110-113. Czech.
- Chrapek O, Šín M, Jirková B, Jarkovský J, Řehák J. Funkční výsledky kryochirurgických operací při rhegmatogenním odchlípení sítnice včetně makuly - naše zkušenosti [Functional Results of Cryosurgical Procedures in Rhegmatogenous Retinal Detachment Including Macula Region - Our Experience]. *Cesk Slov Oftalmol.* 2013;69(5):202-206. Czech.
- Amrhein V, Greenland S, McShane B. Scientists rise up against statistical significance. *Nature.* 2019 Mar;567(7748):305-307. doi: 10.1038/d41586-019-00857-9
- Mayo DG, Hand D. Statistical significance and its critics: practicing damaging science, or damaging scientific practice? *Synthese.* 2022;200(3):220. doi: 10.1007/s11229-022-03692-0
- Veith M, Stranak Z, Pencak M, Vranova J, Studeny P. 25-Gauge Vitrectomy and Gas for the Management of Rhegmatogenous Retinal Detachment. *Acta Univ Palacki Olomuc Fac Med.* 2018;163(1):80-84.
- Eshtiaghi A, Dhoot AS, Mihalache A, et al. Pars Plana Vitrectomy with and without Supplemental Scleral Buckle for the Repair of Rhegmatogenous Retinal Detachment: A Meta-analysis. *Ophthalmol Retina.* 2022 Oct;6(10):871-885. doi: 10.1016/j.oret.2022.02.009
- Govers BM, Lamers MPM, Klevering BJ, Keijser S. Air versus fluorinated gas tamponades in pars plana vitrectomy treatment for primary rhegmatogenous retinal detachment. *Acta Ophthalmol.* 2022 Dec;100(8):e1600-e1605. doi: 10.1111/aos.15144
- Nakamura M, Nishi K, Nishitsuka K. Selection Criteria for Air Tamponade During Vitrectomy for Rhegmatogenous Retinal Detachment. *Clin Ophthalmol.* 2022 Mar 30;16:981-986. doi: 10.2147/OPHTH.S359936
- Tan HS, Oberstein SY, Mura M, Bijl HM. Air versus gas tamponade in retinal detachment surgery. *Br J Ophthalmol.* 2013 Jan;97(1):80-82. doi: 10.1136/bjophthalmol-2012-302140
- Li Y, Cheung N, Jia L, Zhang H, Liu N. Surgical outcomes of 25-gauge pars plana vitrectomy using air as internal tamponade for primary rhegmatogenous retinal detachment. *Retina.* 2020 Nov;40(11):2077-2082. doi: 10.1097/IAE.0000000000002744. PMID: 31922498
- Liang Q, Sun D, Xue S, et al. A Comparison of Adjustable Positioning and Free Positioning After Pars Plana Vitrectomy for Rhegmatogenous Retinal Detachment: A Prospective Randomized Controlled Study. *Clin Ophthalmol.* 2023 Nov 6;17:3389-3396. doi: 10.2147/OPHTH.S436825
- Vingolo EM, Nebbioso M, Domanico D, Valente S, Frati P. Post-operative hospitalization in retinal detachment correlation to recurrences. *Ann Ist Super Sanita.* 2013;49(4):336-9. doi: 10.4415/ANN_13_04_03
- Zhou C, Gu C, Li B, et al. The cause of redetachment after vitrectomy with air tamponade for a cohort of 1715 patients with retinal detachment: an analysis of retinal breaks reopening. *Eye Vis (Lond).* 2023;10(1):9. doi:10.1186/s40662-022-00325-y