

INCIDENCE PSEUDOEXFOLIAČNÍHO SYNDROMU A GLAUKOMU V SOUBORU VÍCE NEŽ 14 000 OČÍ PACIENTŮ OPEROVANÝCH PRO KATARAKTU

Lachovská S., Kristian P., Krowicka JH.

Gemini oční klinika Ostrava

Autoři práce prohlašují, že vznik i téma odborného sdělení a jeho zveřejnění není ve střetu zájmů a není podpořeno žádnou farmaceutickou firmou. Práce nebyla zadána jinému časopisu ani jinde otištěna, s výjimkou kongresových abstrakt.

Do redakce doručeno dne: 21. 8. 2021

Přijato k publikaci dne: 5. 1. 2022



MUDr. Silvie Lachovská
Gemini oční klinika Ostrava
Ke Kamenině 356/15
711 00 Ostrava-Hrušov
E-mail: silvie.lachovska@gemini.cz

SOUHRN

Cíl: Zhodnocení incidence výskytu pseudoexfoliačního (PEX) syndromu a glaukomu u kataraktových pacientů operovaných na naší klinice s analýzou případných komplikací.

Metodika: Retrospektivní zhodnocení zdravotní dokumentace pacientů s výskytem PEX syndromu, kteří podstoupili operaci šedého zákalu na Oční klinice Gemini Ostrava-Hrušov. Studované období bylo od listopadu 2016 do dubna 2021. Sledovanými parametry byly incidence výskytu PEX syndromu, věk a pohlaví pacientů, výše nitroočního tlaku (NOT) před zákrokem, případná terapie dříve diagnostikovaného sekundárního glaukomu a eventuální výskyt peroperačních komplikací.

Výsledky: Ve sledovaném období 4,5 let bylo na naší klinice z celkového počtu 14 167 operovaných očí s šedým zákalem diagnostikováno 852 očí 689 pacientů s PEX syndromem, tj. 6,0 %. Průměrný věk činil 76,9 let, medián 77 let, v rozmezí 54–100 let. Častěji byla sledovaná patologie přítomna u žen, a to v poměru 1,84:1 (552:300). Elevaci NOT nad 21 mmHg jsme zaznamenali u 118 očí, u 14 z nich NOT dosahoval hodnoty přes 30 mmHg. Diagnostikovaný a dlouhodobě léčený sekundární glaukom potvrdilo 153 pacientů (204 očí), z toho 22 očí anamnesticky podstoupilo v minulosti antiglaukomový laserový (19 očí) a/nebo chirurgický zákrok (5 očí). Peroperačně jsme zaznamenali u 231 očí následující patologické nálezy provázející výskyt PEX syndromu – nejčastěji slabou arteficiální mydriázu (189 očí), subluxaci čočky (31 očí) či volný závěsný aparát čočky (17 očí). Pro snížení rizika peroperačních i pooperačních komplikací byla u 20 očí provedena implantace distenzního kapsulárního prstence. Komplikace v průběhu zákroku nastaly u 11 očí, z toho u 8 očí byla diagnostikována pokročilá forma katarakty.

Závěr: PEX syndrom a glaukom jsou poměrně častá onemocnění, která mohou komplikovat život pacientům i očním chirurgům. Incidence výskytu PEX syndromu u našich kataraktových pacientů činila 6 %. Správná diagnostika této choroby je důležitá nejen pro možný výskyt četných komplikací během i po operaci šedého zákalu, ale také pro eventuální přítomnost sekundárního glaukomu. Rovněž slouží k případnému odhalení postižení kontralaterálního oka. Navíc vzhledem k postižení prakticky všech tkání těla je pacient ohrožen i četnými především cévními komorbiditami. Z těchto důvodů sledujeme za vhodnou observaci těchto nemocných i dalšími specialisty.

Z našich zkušeností je důležitá včasná indikace k operaci šedého zákalu pro nižší stupeň zonulární fragility a měkké jádro čočky. V počátečních stádiích se navíc v předním segmentu oka vyskytuje nižší hladina prozánětlivého pseudoexfoliačního materiálu, což může mít příznivý vliv na pooperační hojení.

Klíčová slova: pseudoexfoliační syndrom, pseudoexfoliační glaukom, sekundární glaukom, katarakta, fakoemulzifikace, komplikace

SUMMARY

INCIDENCE OF PSEUDOEXFOLIATION SYNDROME AND GLAUCOMA IN A SET OF MORE THAN 14,000 EYES OF PATIENTS OPERATED FOR A CATARACT

Purpose: Evaluation of the incidence of pseudoexfoliation (PEX) syndrome and glaucoma in cataract patients operated in our clinic with analysis of possible complications.

Methodology: Retrospective evaluation of medical documentation of patients with PEX syndrome who underwent cataract surgery at the Gemini Eye Clinic Ostrava-Hrušov. The study period was from November 2016 to April 2021. The monitored parameters were the incidence of PEX syndrome, age and sex of the patients, the value of intraocular pressure (IOP) before the procedure, pre-existed therapy of previously diagnosed secondary glaucoma and the eventual occurrence of perioperative complications.

Results: In the monitored period of 4.5 years, out of the total number of 14,167 operated eyes with cataracts 852 eyes of 689 patients with PEX syndrome were diagnosed at our clinic, i.e. 6.0%. The mean age was 76.9 years, the median 77 years, ranging from 54–100 years. The observed pathology was more common in women at a ratio of 1.84:1 (552:300). Elevation of IOP above 21 mmHg was recorded in 118 eyes, in 14 of them IOP reached values over 30 mmHg. Diagnosed and long-term treated secondary glaucoma was confirmed by 153 patients (204 eyes), of which 22 eyes underwent antiglaucoma

laser (19 eyes) and / or surgery (5 eyes) in the anamnesis. Perioperatively, in 231 eyes we recorded the following pathological findings accompanying the occurrence of PEX syndrome – most often poor artificial mydriasis (189 eyes), subluxation of the lens (31 eyes) or zonular fragility (17 eyes). To reduce the risk of perioperative and postoperative complications, implantation of a capsular tension ring was indicated in 20 eyes. Complications during the procedure occurred in 11 eyes, of which 8 eyes were diagnosed with advanced cataracts.

Conclusions: PEX syndrome and glaucoma are relatively common diseases that can complicate the lives of patients and eye surgeons. The incidence of PEX syndrome in our cataract patients was 6%. Proper diagnosis of this disease is important not only for the possible occurrence of numerous complications during and after cataract surgery, but also for the possible presence of secondary glaucoma. It also serves to detect possible involvement of the contralateral eye. In addition, due to the involvement of practically all tissues in the body, the patient is endangered by numerous, especially vascular comorbidities. For these reasons, we find it appropriate to observe these patients by other specialists.

In our experience, early indication for cataract surgery for a lower degree of zonular fragility and a softer lens core is important. In addition, lower levels of pro-inflammatory pseudoexfoliating material occur in the anterior segment of the eye in the early stages, which may have a beneficial effect on postoperative healing.

Key words: pseudoexfoliation syndrome, pseudoexfoliation glaucoma, secondary glaucoma, cataract, phacoemulsification, complications

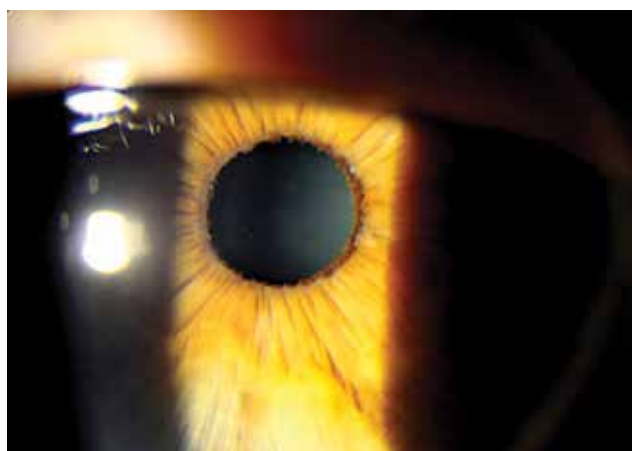
Čes. a slov. Oftal., 78, 2022, No. 2, p. 56–62

ÚVOD

Pseudoexfoliační (PEX) syndrom je oční manifestací systémové poruchy s jistým genetickým podkladem (autosomálně dominantní dědičnost s neúplnou penetrací) [1,2].



Obrázek 1. Histologický snímek amorfního eozinofilního mikrofibrilárního keříčkovitého materiálu na povrchu předního kapsulárního pouzdra

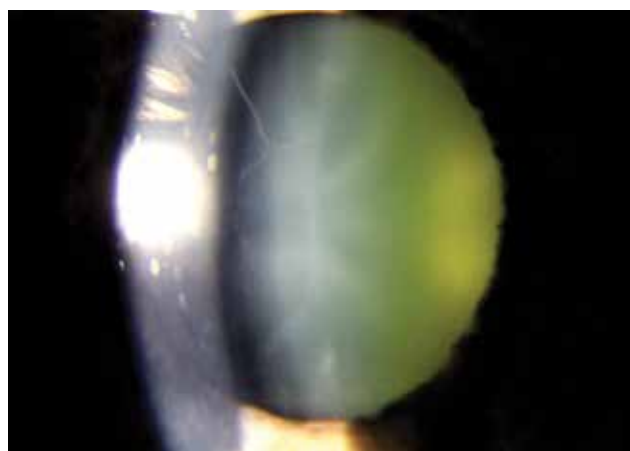


Obrázek 2. Depozita pseudoexfoliačního materiálu při zornicovém okraji duhovky

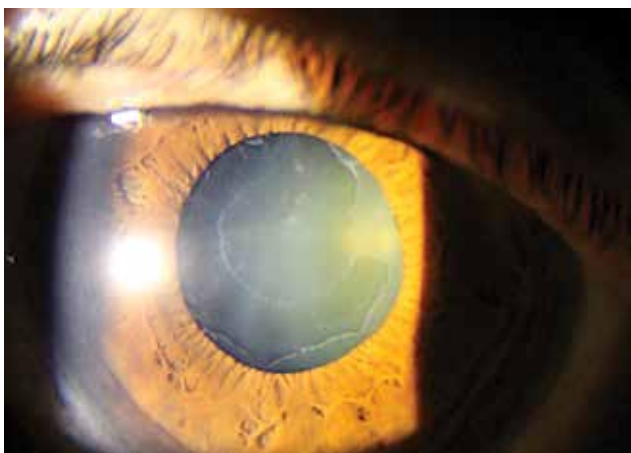V současnosti je identifikováno více genů, které se mohou podílet na vzniku PEX syndromu (LOXL 1, CACNA 1A) [3]. Onemocnění se zřídka vyskytuje před 50. rokem života. Prevalence ve věku 50–59 let se udává pouze 0,4 % [3]. Incidence a závažnost onemocnění rapidně stoupají po 6. dekádě života [4]. Častěji se vyskytuje u ženského pohlaví, ale u mužů dochází k vyšší incidenci PEX glaukomu [3]. Celosvětově trpí PEX syndromem až 70 milionů osob, přičemž geografická lokalita hraje významnou roli v incidenci. Obvykle je udáváná nejvyšší incidence ve Skandinávii a v Řecku [3].

Onemocnění je charakteristické tvorbou patologických pseudoexfoliačních hmot. Histologicky se jedná o amorfni eozinofilní mikrofibrilární materiál (Obrázek 1) [1], který se nachází ve tkáních oka, očních adnex, očníce, ale i v cévním systému a viscerálních orgánech těla (např. plíce, srdce, ledviny, játra, kůže) [3]. Existují práce poukazující na spojitost mezi PEX syndromem a celkovými chorobami (např. CMP, Alzheimerova choroba, ICHS, aneurysma aorty, homocystinurie) [5,6].

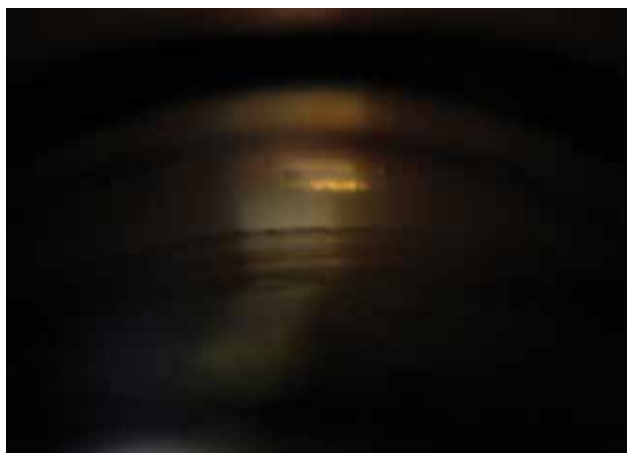Depozita tohoto materiálu jsou patrná na rohovce, duhovce (Obrázek 2), čočce, ciliárních výběžcích, závěsném aparátu a na trámčině komorového úhlu [1]. Vyskytuje se jak unilaterálně, tak i bilaterálně se stranovou asymetrií [7]. V raných fázích onemocnění může být při vyšetře-



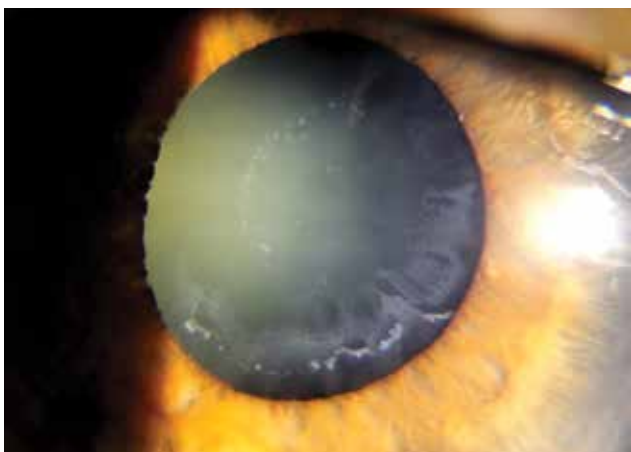Obrázek 3. Jemná vlákna pseudoexfoliačního materiálu lze snadno na štěrbinové lampě přehlédnout



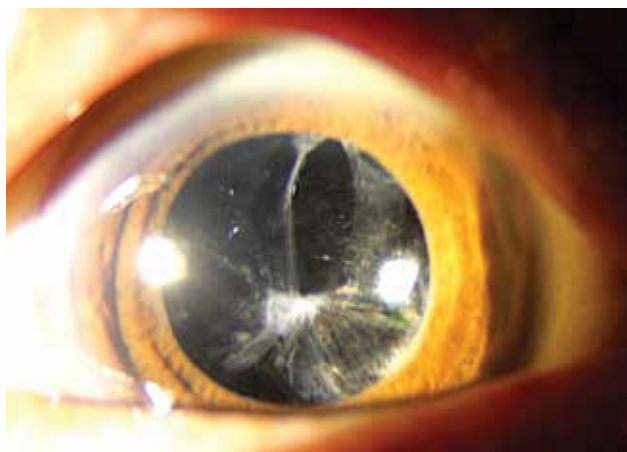
Obrázek 4. Koncentrické kruhy pseudoexfoliačního materiálu na přední ploše čočky



Obrázek 5. Sampaolesiho linie komorového úhlu při gonioskopickém vyšetření



Obrázek 6. Patrná slabá arteficiální mydriáza (oko totožného pacienta z obrázku č. 2 před instilací mydriatik)



Obrázek 7. Pozdní komplikace po operaci šedého zákalu u pseudoexfoliačního syndromu – fimóza předního pouzdra s decenterací IOL

ní na štěrbinové lampě snadno přehlédnutelný (Obrázek 3) [4]. Na pouzdře čočky tento šedobělavý materiál typicky tvoří dva koncentrické kruhy s centrální zónou v oblasti nerozšířené zornice (Obrázek 4) [3]. Dále je patrná atrofizace duhovky, pigmentace její přední plochy a pigmentace struktur komorového úhlu. Typickým gonioskopickým nálezem je tvorba hyperpigmentované Sampaolesiho linie před Schwalbeho linií (Obrázek 5) [4]. Právě Sampaolesiho linie je spolu s depozity materiálu v zornicovém okraji duhovky a depozity na přední kapsule jedním z nejspecifičtějších příznaků PEX syndromu u pseudofakických očí [8]. Klinicky se onemocnění může projevit vyšší fragilitou čočkového pouzdra a závěsného aparátu. Po instilaci mydriatik dochází k obtížné dilataci zornice (Obrázek 6) [1].

Pseudoexfoliační syndrom je současně nejčastější identifikovatelnou příčinou sekundárního glaukomu s otevřeným úhlem [4,7]. Díky ukládání depozit a pigmentové disperzi dochází k mechanické obstrukci odtoku komo-

rové tekutiny, což má za následek zvýšení NOT s možným vznikem pseudoexfoliačního glaukomu [3]. U tohoto typu glaukomu byla zaznamenána vyšší hladina NOT, rychlejší progresse a obtížnější stabilizace NOT pomocí medikamentózní terapie než u primárního glaukomu s otevřeným úhlem [3,9]. V několika studiích bylo po operaci šedého zákalu prokázáno signifikantní snížení NOT u pacientů s glaukomem, v průměru o 3–6 mmHg [3,10].

Operace šedého zákalu u PEX syndromu je spojena s vyšším rizikem peroperačních i pooperačních komplikací [3] (Tabulka 1) [11]. Vyšší výskyt komplikací je dán kombinací chabé mydriázy, zvýšenou fragilitou pouzdra a volným závěsným aparátem čočky [1,3,9]. V porovnání s pacienty bez PEX syndromu je udáván vyšší výskyt ruptury zadního pouzdra, prolapsu sklivce, luxace čočky do sklivce či dislokace nitrooční čočky [3,12]. Mezi další rizika patří pooperační dekompenzace rohovky pro keratopatii a fimóza kapsuly [4]. Pacienti by měli být v pooperačním období pečlivě sledováni pro delší pooperační

Tabulka. Možné klinické a chirurgické komplikace u pseudoexfoliačního syndromu

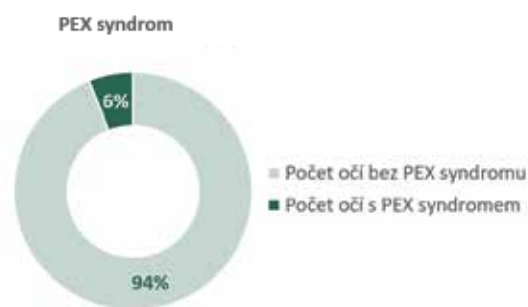
Tkáň	Klinické komplikace	Chirurgické komplikace
Rohovka	Endoteliální dekompenzace Endoteliální migrace či proliferace	Endoteliální dekompenzace
Trámčina	Nitrooční hypertenze Glaukom otevřeného úhlu	Pooperační elevace nitroočního tlaku
Duhovka	Slabá mydriáza Disperze pigmentu Rigidita duhovky Zadní synechie Defekt hemato-okulární bariéry	Obtížný chirurgický přístup Mióza Pupilární blok Těžká pooperační zánětlivá reakce Zadní synechie
Čočka Zonulární aparát Řasnaté tělísko	Katarakta Fakodonéza Subluxace/luxace čočky Zonulární nestabilita Glaukom uzavřeného úhlu (pro pupilární/ciliární blok)	Ruptura zadní kapsuly Ztráta sklivce Decentrace umělé nitrooční čočky Fimóza kapsuly Sekundární katarakta Zonulární dialýza
Zadní segment	Retinální venózní okluze	

hojení, prokazatelně vyšší riziko prolongovaného zánětu, cystoidní makulární edém a elevaci NOT [4,13]. Mezi častější pozdní komplikace lze zařadit decentraci, subluxaci či luxaci nitrooční čočky i po nekomplikovaném zákroku (Obrázek 7) [14].

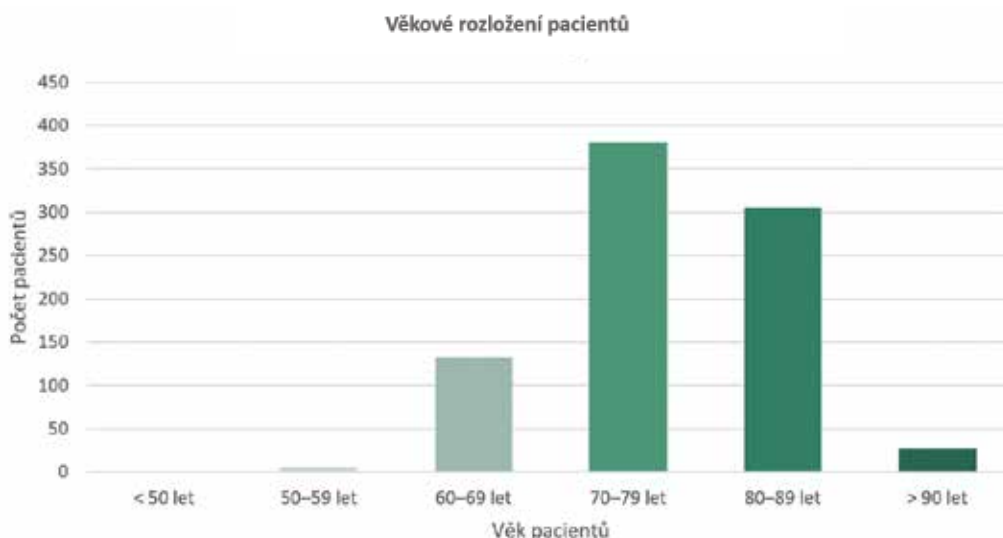
METODIKA A SOUBOR

Retrospektivní zhodnocení zdravotní dokumentace pacientů s výskytem PEX syndromu, kteří podstoupili operaci šedého zákalu na Oční klinice Gemini Ostrava-Hrušov. Studované období bylo od listopadu 2016 do dubna 2021. Sledovanými parametry byly incidence výskytu PEX syndromu, věk a pohlaví pacientů, výše NOT před zákrokem, případná terapie dříve diagnostikovaného sekundárního glaukomu a eventuální výskyt peroperačních komplikací.

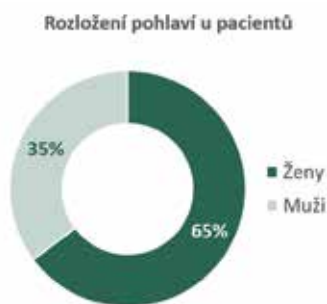Před plánovanou operací bylo provedeno u každého pacienta objektivní vyšetření automatickým autokera-



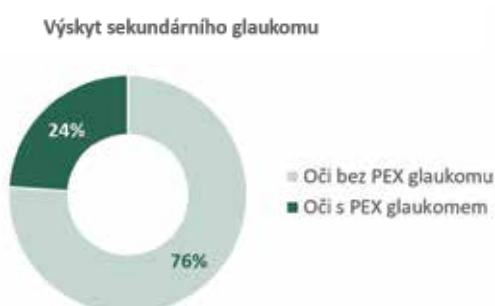Graf 1. Incidence výskytu pseudoexfoliačního (PEX) syndromu u pacientů před plánovanou operací šedého zákalu



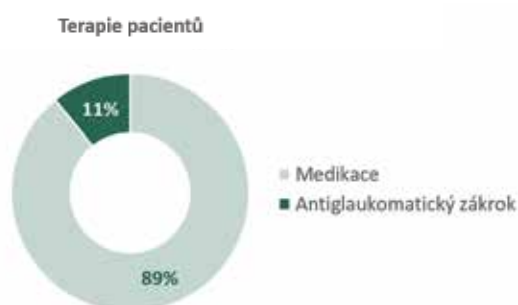
Graf 2. Věkové rozložení pacientů s pseudoexfoliačním syndromem



Graf 3. Rozložení pohlaví operovaných pacientů s pseudoexfoliačním syndromem



Graf 4. Výskyt sekundárního glaukomu u pacientů s pseudoexfoliačním (PEX) syndromem



Graf 5. Terapie pacientů s pseudoexfoliačním glaukodem

torefraktometrem s pachymetrií (Tonoref III, NIDEK CO., LTD, Japan), endotelovým mikroskopem (CEM-530, NIDEK CO., LTD, Japan) a optickou biometrií (IOLMaster 500, Carl Zeiss Meditec, Germany). Subjektivní měření nekorigované a korigované zrakové ostrosti do dálky probíhalo na projekčních optotypech, u myopických pacientů byly hodnoceny i zrakové funkce do blízka na Jaegerových tabulkách. Vyšetření předního a zadního segmentu bylo zhodnoceno na štěrbinové lampě včetně arteficiální mydiázy pomocí indirektní čočky. V indikovaných případech byla dále provedena zobrazení rohovkové topografie (Pentacam, OCULUS Optikgeräte GmbH, Germany), optická koherentní tomografie (OCT) (RTVue RT100, Optovue Inc., USA) a ultrazvukový B-scan očního bulbu (B-Scan Scanmate 8000, DGH Technology

Inc., USA). K výpočtu ideální hodnoty nitrooční čočky (IOL) byla měřena biometrie optickým způsobem na přístroji IOLMaster u většiny nemocných. Při nemožnosti této techniky z důvodu zákalů optických médií byla provedena ultrazvuková biometrie (A-Scan Scanmate 8000, DGH Technology Inc., USA).

Operace probíhaly standardním postupem fakoemulzifikací v kombinované lokální topické a intrakamerální anestezii s implantací nitrooční čočky. V indikovaných případech byl zákrok doplněn o preventivní či terapeutickou implantaci distenzního kapsulárního prstence. Pooperační medikace operovaného oka zahrnovala lokální instilaci kombinovaného preparátu tobramycinu a dexametazonu 5x denně týden, poté jen dexametazon bez konzervačních látek 20 dní. Od prvního pooperačního dne pacienti také do oka aplikovali lokální nesteroidní antiflogistikum k profylaxi vzniku cystoidního makulárního edému. Následná pooperační péče byla v rukou ambulantních očních lékařů.

VÝSLEDKY

Ve sledovaném období 4,5 let bylo na naší klinice z celkového počtu 14167 operovaných očí s šedým zákalem diagnostikováno 852 očí 689 pacientů s PEX syndromem, tj. 6,0 %. (Graf 1). Průměrný věk činil 76,9 let, medián 77 let, v rozmezí 54–100 let (Graf 2). Častěji byla sledovaná patologie přítomna u žen, a to v poměru 1,84:1 (552:300) (Graf 3). Elevaci NOT nad 21 mmHg jsme zaznamenali u 118 očí, u 14 z nich NOT dosahoval hodnoty přes 30 mmHg. Dle výše NOT byla před zákrokem aplikována lokální či celková antiglaukomatika (brinzolamid, timolol či aceazolamid). Diagnostikovaný a dlouhodobě léčený sekundární glaukom potvrdilo 153 pacientů (204 očí) (Graf 4), z toho 22 očí anamnesticky podstoupilo v minulosti antiglaukomový laserový (19 očí) a/nebo chirurgický zákrok (5 očí) – laserovou iridotomii (LIRI), selektivní laserovou trabekuloplastiku (SLT), argonovou laserovou trabekuloplastiku (ALT) či chirurgickou trabekulektomii s iridektomií (Graf 5). Před samotnou operací jsme zaznamenali u 231 očí následující patologické nálezy provázející výskyt PEX syndromu – nejčastěji slabou arteficiální mydiázu (189 očí), subluxaci čočky (31 očí) či volný závěsný aparát čočky (17 očí). Pro snížení rizika peroperačních i pooperačních komplikací byla u 20 očí provedena implantace distenzního kapsulárního prstence (CTR, capsular tension ring). Komplikace v průběhu zákroku nastaly u 11 očí, z toho u 8 očí byla diagnostikována pokročilá forma šedého zákalu (3x brunescenční, 1x nigra, 3x maturní a 1x intumescenční katarakta). Nejčastěji se jednalo o zonulolýzu s eventuálním prolapsem sklivce, jež si vyžádal přední vitrektomii v pěti případech. Dvakrát jsme zaznamenali rupturu zadního pouzdra čočky a u jednoho pacienta došlo k luxaci kvadrantu čočky do sklivcového prostoru s nutností následné pars plana vitrektomie. V osmi případech jsme pacientům implantovali do oka předněkomorovou umělou čočku, v jednom pří-

padě jsme provedli implantaci zadněkomorové nitrooční čočky se sklerální fixací.

V časném pooperačním období došlo u jednoho nemocného k rozvoji sekundárního dolorózního glaukomu, pro který byla provedena extrakce předněkomorové nitrooční čočky na jiném pracovišti. Následně byl tento afakický pacient indikován k sekundární implantaci zadněkomorové nitrooční čočky se sklerální fixací, k zákroku se však nedostavil.

DISKUZE

Pseudoexfoliační syndrom je systémové onemocnění s různou četností v závislosti na zeměpisné šířce. Nejčastěji je popisováno ve Skandinávských zemích. Populační studie z této oblasti hodnotící prevalenci výskytu PEX syndromu u osob ve věku 66 let udává postižení každého čtvrtého jednotlivce z celkového počtu 339 účastníků [15]. Na konci sledovaného 21letého období vzrostl výskyt PEX syndromu těchto observovaných z 23 % u 66letých osob dokonce na 61 % ve věku 87 let [16]. Ariga ve svém článku uvádí, že výskyt PEX syndromu kolísá v závislosti na populaci mezi 6–10 % [17], což odpovídá i výsledkům mezi našimi pacienty (6,0 %). Retrospektivní studie Vazquez-Ferreiroa et al. sledující výskyt PEX syndromu u pacientů podstupujících operaci šedého zákalu uvádí postižení 120 očí z celkového počtu 681 operovaných očí (17,6 %) [18]. Nicméně srovnatelná práce hodnotící incidenci výskytu PEX syndromu a souvisejícího sekundárního glaukomu co do velikosti souboru nebyla nalezena.

Zatímco výsledky evropských studií referují častější přítomnost jednostranného postižení, americké práce spíše uvádějí hojnější výskyt oboustranného PEX syndromu [19]. V našem vzorku pacientů se však prokázal poměr téměř 1:1 (423:429). Vzhledem k systémovému charakteru onemocnění je i při výskytu unilaterálního PEX syndromu nutná důkladná observace i druhého zatím makroskopicky intaktního oka. Především pro eventuální včasný záchyt sekundárního glaukomu spojeného s touto patognomickou jednotkou. Tento glaukom byl poprvé popsán roku 1917 Lindbergem ve Finsku [20]. Kuchynka udává, že se glaukom vyskytuje u pacientů s PEX syndromem maximálně do 20 % [1]. Obuchowska a kol. ve své práci popsala glaukom u 28 z 82 očí s PEX syndromem (34,1 %) [21]. Potocký pozoroval asociaci se sekundárním glaukomem mezi svými operovanými pacienty dokonce v 39,1 % případech z celkových 2916 očí [22]. V našem souboru pacienti uváděli diagnostikovaný glaukom u 23,94 % očí, což odpovídá rozmezí, jež uvádí Kanski (15–30 %) [4]. V uvedených pracích se však jedná o menší kohorty pacientů ve srovnání s naším souborem.

Je popisován rovněž kataraktogenní efekt pseudoexfoliačního materiálu, avšak přesná patofyziologie této asociace není dosud zcela jasná [11]. Reykjavik eye study monitorovala 1045 nemocných s PEX syndromem v ob-

dobí 12 let a odhalila větší pravděpodobnost indikace operace šedého zákalu u těchto pacientů [23]. Stejně tak i jiný výzkum se sledovacím obdobím 30 let potvrdil PEX syndrom jako silný prediktivní faktor kataraktové chirurgie oproti sledovaným subjektům bez diagnostikovaného PEX syndromu [24].

Četné studie prokázaly pozitivní vliv fakoemulzifikace na pooperační výši nitroočního tlaku a prohloubení přední oční komory [10,25,26,27]. Zlepšení anatomických parametrů předního segmentu oka po provedené fakoemulzifikaci může mít zásadní vliv u pacientů s pseudoexfoliačním glaukomem.

PEX syndrom je nejen asociován se zvýšeným rizikem rozvoje katarakty, ale také se zvýšeným rizikem zmíněných komplikací v průběhu zákroku i v pooperačním období. Ke snížení možných peroperačních komplikací je vhodné minimalizovat zonulární zátěž při manipulaci s jádrem i kortexem. K tomu nám může pomoci například provedení větší kapsulorexie, která je současně profylaxí vzniku kapsulární fimózy v pooperačním období. Při malé pupile je vhodné využití viscomydriázy či založení duhovkových háčků. Dalším mechanickým pomocníkem sloužícím ke stabilizaci kapsulárního vaku je CTR [28, 29]. Otázkou zůstává, zda CTR profylakticky implantovat i do druhého oka, které je zatím bez známek výskytu PEX syndromu [30, 31]. Z našich zkušeností se k tomuto názoru nepřikláníme, neboť u většiny našich nemocných nebyl distenzní ring nutný.

Při dodržení důsledné předoperační přípravy, peroperační i pooperační péče a současně díky pokroku operačních technik, používaném instrumentáriu a materiálech je pooperační výsledek u pacientů s PEX syndromem téměř srovnatelný se zdravou populací [11].

ZÁVĚR

PEX syndrom a glaukom jsou poměrně častá onemocnění, která mohou komplikovat život pacientům i očním chirurgům. Incidence výskytu PEX syndromu u našich kataraktových pacientů činila 6 %. Správná diagnostika této choroby je důležitá nejen pro možný výskyt četných komplikací během i po operaci šedého zákalu, ale také pro eventuální přítomnost sekundárního glaukomu. Rovněž slouží k případnému odhalení postižení kontralaterálního oka. Navíc vzhledem k postižení prakticky všech tkání těla je pacient ohrožen i četnými především cévními komorbiditami. Z těchto důvodů sledujeme za vhodnou observaci těchto nemocných i dalšími specialisty.

Z našich zkušeností je důležitá včasná indikace k operaci šedého zákalu pro nižší stupeň zonulární fragility a měkké jádro čočky, což vyplývá z počtu námi zaznamenaných peroperačních komplikací. Ty se vyskytovaly ze 72 % u pokročilých forem zakalení čočky. V počátečních stádiích se navíc v předním segmentu oka vyskytuje nižší hladina prozánětlivého pseudoexfoliačního materiálu, což může mít příznivý vliv na pooperační hojení.

- Kuchynka P. Oční lékařství. 2. vyd. Praha: Grada; 2016. 936. Czech.
- Tony Realini, M.D. A new gene for pseudoexfoliation. EyeWorld. Retrieved 2011-08-05.
- Samková K. Sekundární glaukomy. 2. vyd. Praha: Mladá fronta a.s.; 2018. 200. Czech.
- Salmon JF, Kanski JJ. Kanski's clinical ophthalmology: a systematic approach. 9. vyd. UK: Elsevier; 2020. 941.
- Siordia JA, Franco J, Golden TR, Dar B. Ocular Pseudoexfoliation Syndrome Linkage to Cardiovascular Disease. Curr Cardiol Rep. 2016 Jul;18(7):61. doi: 10.1007/s11886-016-0738-5
- Benda T. Výskyt kardiovaskulárních onemocnění u pacientů s pseudoexfoliativním syndromem a pseudoexfoliativním glaukomem [Cardiovascular Diseases Occurrence in Patients with Pseudoexfoliative Syndrome and Pseudoexfoliative Glaucoma]. Cesk Slov Oftalmol. 2011;67 (1):12-15. Czech. Available from: <https://www.prolekare.cz/casopisy/ceska-slovenska-ofthalmologie/2011-1/vyskyt-kardiovaskularnich-onemocneni-u-pacientu-s-pseudoexfoliativnim-syndromem-a-pseudoexfoliativnim-glaukomem-34775>
- Schweitzer C. Syndrome pseudo-exfoliatif et glaucome exfoliatif. Journal Français d'Ophtalmologie, Volume 41, Issue 1, 2018; 78-90. ISSN 0181-5512.
- Sternfeld A, Luski M, Sella R et al. Diagnosis of Pseudoexfoliation Syndrome in Pseudophakic Patients. Ophthalmic Res. 2021;64(1):28-33. doi: 10.1159/000508336. Epub 2020 Apr 30
- Rozsival P et al. Oční lékařství. 1. vyd. Praha: Galén; 2006. 373. Czech.
- Ramezani F, Nazarian M, Rezaei L. Intraocular pressure changes after phacoemulsification in pseudoexfoliation versus healthy eyes. BMC Ophthalmol. 2021 May 6;21(1):198. doi: 10.1186/s12886-021-01970-y
- Tekin K, Inanc M, Elgin U. Monitoring and management of the patient with pseudoexfoliation syndrome: current perspectives. Clin Ophthalmol. 2019 March;13:453-464. doi:10.2147/OPTH.S181444
- Sangal N, Chen TC. Cataract surgery in pseudoexfoliation syndrome. Semin Ophthalmol. 2014 Sep-Nov;29(5-6):403-408. doi: 10.3109/08820538.2014.959189
- Heissigerová J a kol. Oftalmologie. 1. vyd. Praha: Maxdorf; 2018. 380. Czech.
- Masket S, Osher RH. Late complications with intraocular lens dislocation after capsulorhexis in pseudoexfoliation syndrome. J Cataract Refract Surg. 2002 Aug;28(8):1481-1484. doi: 10.1016/s0886-3350(01)01267-6. PMID: 12160826
- Ariga M, Nivean M, Utkarsha P. Pseudoexfoliation Syndrome. J Curr Glaucoma Pract. 2013;7(3):118-120. doi:10.5005/jp-journals-10008-1148
- Vazquez-Ferreiro P, Carrera-Hueso FJ, Barreiro-Rodriguez L, Diaz-Rey M, Jornet JEP. Prevalence of cataract complications in patients with pseudoexfoliation syndrome in Northwestern Spain. Arq Bras Oftalmol. 2019 Sep 12;82(6):495-500. doi: 10.5935/0004-2749.20190095
- Aström S, Lindén C. Incidence and prevalence of pseudoexfoliation and open-angle glaucoma in northern Sweden: I. Baseline report. Acta Ophthalmol Scand. 2007 Dec;85(8):828-831. doi: 10.1111/j.1600-0420.2007.00992.x. Epub 2007 Nov 6
- Aström S, Stenlund H, Lindén C. Incidence and prevalence of pseudoexfoliations and open-angle glaucoma in northern Sweden: II. Results after 21 years of follow-up. Acta Ophthalmol Scand. 2007 Dec;85(8):832-837. doi: 10.1111/j.1600-0420.2007.00980.x. Epub 2007 Nov 6
- Plateroti P, Plateroti AM, Abdolrahimzadeh S, Scuderi G. Pseudoexfoliation Syndrome and Pseudoexfoliation Glaucoma: A Review of the Literature with Updates on Surgical Management. J Ophthalmol. 2015;2015:370-371. doi: 10.1155/2015/370371. Epub 2015 Oct 29
- Yanoff M, Duker JS. Ophthalmology. 3rd. ed. Mosby Elsevier inc.; 2009. 1528.
- Obuchowska I, Bryl-Przybylska A, Mariak Z. Zespół pseudoeksfoliacji u pacjentów wyznaczonych do operacji zaćmy [Pseudoexfoliation syndrome in patients scheduled for cataract surgery]. Klin Oczna. 2006;108(10-12):397-400. Polish.
- Potocký M. Pseudoexfoliativný syndróm a jeho význam pre operáciu sivého zákalu [Pseudoexfoliative Syndrome and Its Importance for Operation on Cataract]. Cesk Slov Oftalmol. 2003;59(6):422-432. Slovak. Available from: <https://www.prolekare.cz/casopisy/ceska-slovenska-ofthalmologie/2003-6/pseudoexfoliativny-syndrom-a-jeho-vyznam-pre-operaciu-siveho-zakalu-27726>
- Arnarsson A, Sasaki H, Jonasson F. Twelve-year incidence of exfoliation syndrome in the Reykjavik eye study. Acta Ophthalmol. 2013;91(2):157-162.
- Ekström C, Botling Taube A. Pseudoexfoliation and cataract surgery: a population-based 30-year follow-up study. Acta Ophthalmol. 2015;93(8):774-777.
- Kristianslund O, Østern AE, Råen M, Sandvik GF, Drolsum L. Does cataract surgery reduce the long-term risk of glaucoma in eyes with pseudoexfoliation syndrome? Acta Ophthalmol. 2016 May;94(3):261-265. doi: 10.1111/aos.12945. Epub 2016 Jan 9
- Mierzejewski A, Elik I, Kałuzny B, Zygulska M, Harasimowicz B, Kałuzny JJ. Cataract phacoemulsification and intraocular pressure in glaucoma patients. Klin Oczna. 2008;110(1-3):11-17.
- Bhandari S, Pandyal I, Khanal SP, Thapa SS. Effect of phacoemulsification surgery on various parameters in patients with glaucoma. Nepal J Ophthalmol. 2014 Jan;6(11):46-55. doi: 10.3126/nepjoph.v6i1.10772
- Calafati J, Tam DY, Ahmed IK. Pseudoexfoliation syndrome in cataract surgery. Eye Net 2009;13:37-39.
- Kaštelan S, Tomić M, Kordić R, Kalauz M and Salopek-Rabatić J. Cataract Surgery in Eyes with Pseudoexfoliation Syndrome. J Clin Experiment Ophthalmol S1-009. 2013.
- Moreno-Montañés J, Rodríguez-Conde R. Capsular tension ring in eyes with pseudoexfoliation. J Cataract Refract Surg. 2002 Dec;28(12):2241-2242. doi: 10.1016/s0886-3350(02)01901-6
- Scherer M, Bertelmann E, Rieck P. Late spontaneous in-the-bag intraocular lens and capsular tension ring dislocation in pseudoexfoliation syndrome. J Cataract Refract Surg. 2006 Apr;32(4):672-675. doi: 10.1016/j.jcrs.2006.01.041